ქეთევან დოლიძე

ზოგადი ჰისტოლოგია

ბათუმის შოთა რუსთაველის სახელმწიფო
უნივერსიტეტი

ქეთევან დოლიძე

ზოგადი ჰისტოლოგია

*სახელმძღვანელო უმაღლესი სასწავლებლების
სტუდენტთათვის*

გამომცემლობა
„ბათუმის შოთა რუსთაველის სახელმწიფო უნივერსიტეტი“
ბათუმი - 2025

UDC (უაკ) 611.018 (075.8)
დ-722

აღიარებულია სახელმძღვანელოდ ბათუმის შოთა რუსთაველის სახელმწიფო უნივერსიტეტის საგამომცემლოსაბჭოს მიერ (დადგენილება №1, 26.01.2023)

სახელმძღვანელო შედგენილია ბიოლოგიის საუნივერსიტეტო საბაკალავრო საგანმანათლებლო პროგრამის შესაბამისად და ძირითადად განკუთვნილია უნივერსიტეტის ბიოლოგიური მიმართულებისა და ჯანდაცვის ფაკულტეტის სპეციალობათა სტუდენტებისათვის. იგი გამოადგება, აგრეთვე, დაინტერესებულ მკითხველს.

რედაქტორები: **რუსუდან ხუხუნაიშვილი** –
ბიოლოგიის დოქტორი, პროფესორი
მარინა ნაგერვაძე –
ბიოლოგიის დოქტორი, ასოც. პროფესორი

რეცენზენტები: **ლეილა ახვლედიანი** –
ბიოლოგიის დოქტორი, ასოც. პროფესორი
ოთარ ცეცხლაძე –
ბიოლოგიის დოქტორი, ასოც. პროფესორი
ინგა დიასამიძე -
ბიოლოგიის დოქტორი, ასოც. პროფესორი
ნატო ზოსიძე -
მედიცინის დოქტორი, ასოც. პროფესორი

ISBN 978-9941-488-96-2
© „ბათუმის შოთა რუსთაველის სახელმწიფო უნივერსიტეტი“ - 2025

მოწიწებითა და პატივისცემით ვუძღვნი
ჩემი აღმზრდელისა და პედაგოგის,
პროფესორ ანზორ დიასამიძის ხსოვნას

წ ი ნ ა ს ი ტ ყ ვ ა ო ბ ა

ჰისტოლოგია ბიოლოგიურ მეცნიერებათა სისტემაში, კერძოდ, მორფოლოგიაში შემავალი დარგია. იგი საბაზო დისციპლინას წარმოადგენს ბიოლოგიური მიმართულების სპეციალობებისათვის. ჰისტოლოგიას მნიშვნელოვანი ადგილი უკავია სამედიცინო განათლების სისტემაშიც, რადგანაც იგი ნორმალური თუ პათოლოგიური მდგომარეობის დროს ადამიანის ორგანიზმის ცხოველმყოფელობის პროცესის ანალიზში სტრუქტურული და ფუნქციური მიდგომის საფუძველს ქმნის.

რამდენადაც ჰისტოლოგიას, როგორც დისციპლინას, წინ უსწრებს ციტოლოგიისა და ემბრიოლოგიის კურსები, რომელთა შესწავლის გარეშეც შეუძლებელია ჰისტოლოგიის შესწავლა, წინამდებარე სახელმძღვანელოში განხილულია მხოლოდ ქსოვილთა ზოგადი აგებულება. საგნის შესწავლის მნიშვნელობამ და ჰისტოლოგიაში სახელმძღვანელოთა სიმწირემ გადაგვაწყვეტინა, შეგვექმნა ჰისტოლოგიის წინამდებარე სახელმძღვანელო. საქართველოში უკანასკნელ პერიოდში გამოცემული ერთეული სახელმძღვანელოები ძირითადად სამედიცინო პროფილის სტუდენტებისთვისაა განკუთვნილი, რომლებშიც გადმოცემული ინფორმაცია სპეციფიკურია. ბიოლოგიური პროფილის სტუდენტები კი მათთვის შესაფერის სახელმძღვანელოს მოკლებულნი არიან. ამასთანავე, დღემდე არსებული ერთეული სახელმძღვანელო რუსულიდანაა ნათაგმნი. გარდა ამისა, რუსულ

ენაზე არსებული სახელმძღვანელოები ქართველი სტუდენტებისათვის მიუწვდომელია, სხვა უცხოურ ენებზე არსებული სახელმძღვანელოები თუ საინფორმაციო წყაროები კი სტუდენტთა მცირე ნაწილისთვისაა ხელმისაწვდომი.

ამდენად, ჩვენ შევეცადეთ შეგვევსო ეს „ვაკუუმი" ბიოლოგიური სპეციალობების სტუდენტებისათვის, დავეყრდენით ჩვენს მრავალწლიან პედაგოგიურ გამოცდილებას და შევქმენით წინამდებარე სახელმძღვანელო, რომელიც, შესაძლოა, დაზღვეული არ იყოს ხარვეზებისაგან სახელმძღვანელოებისადმი წაყენებული მოთხოვნებიდან გამომდინარე, მაგრამ, ვფიქრობთ, იგი დიდ სამსახურს გაუწევს ბიოლოგიის პროფილის სტუდენტებს ქსოვილთა შესწავლის საქმეში, მიუხედავად იმისა, რომ თანამედროვე პერიოდში შესაბამისი ინფორმაციების მოძიების საუკეთესო ტექნოლოგიები არსებობს.

წინამდებარე სახელმძღვანელო მეორე გამოცემაა. ავტორი განსაკუთრებულ მადლიერებას გამოხატავს რეცენზენტების მიმართ გაწეული გულმოდგინე შრომისათვის. არსებითი, სასარგებლო რეკომენდაციებისათვის. რასაკვირველია, გათვალისწინებული იქნა რიგი მათგანი, ასევე, ავტორის შეხედულებისამებრ, დამატებული იქნა ჰისტოლოგიის კვლევის მეთოდები, კითხვები და სავარჯიშოები და სახელმძღვანელოში გამოყენებულ უცხო ტერმინთა განმარტებითი ლექსიკონი.

შინაარსი

წინასიტყვაობა 3

თავი 1. შესავალი 7

1.1. ჰისტოლოგიის საგანი და ამოცანები. მოკლე ისტორიული ცნობები 7

1.2. ჰისტოლოგიის კვლევის მეთოდები 12

1.3. ქსოვილთა კლასიფიკაცია 18

1.4. უჯრედთა ინტეგრაცია ქსოვილებში 21

1.5. ქსოვილთა ურთიერთკავშირი 23

1.6. ქსოვილთა განვითარება ემბრიოგენეზში 23

1.7. ქსოვილთა ცვალებადობა და რეგენერაცია 26

თავი 2. ეპითელური ქსოვილი (Textus Epithelialis) 32

2.1. ზოგადი დახასიათება და კლასიფიკაცია 32

2.2. ერთშრიანი ეპითელიუმი 41

2.2.1. ერთშრიანი ბრტყელი ეპითელიუმი 42

2.2.2. ერთშრიანი კუბური ეპითელიუმი 45

2.2.3. ერთშრიანი ცილინდრული (პრიზმული) ეპითელი 46

2.2.4. ერთშრიანი მრავალრიგიანი ეპითელი 50

2.3. მრავალშრიანი ეპითელი 52

2.3.1. მრავალშრიანი ბრტყელი გაურქოვანებადი ეპითელი 52

2.3.2. მრავალშრიანი ბრტყელი გარქოვანებადი ეპითელიუმი 54

2.3.3. გარდამავალი ეპითელი 65

2.3.4. ეპითელიუმის რეგენერაცია 67

2.4. ჯირკვლოვანი ეპითელი 68

მეზენქიმა და მისი წარმონაქმნები 83

თავი 3. სისხლი (Sanguis, Haema) 86

3.1. სისხლის პლაზმა 88

3.2. სისხლის უჯრედები 92

3.3. ჰემოგრამა 112

3.4. ლიმფა 114

3.5. სისხლის წარმოქმნა – ჰემოპოეზი 115

თავი 4. შემაერთებელი ქსოვილი (Textus conjunctivus) 126
4.1. საკუთრივ შემაერთებელი ქსოვილი 126
4.1.1. ფაშარიბოჭკოვანი უფორმო შემაერთებელი ქსოვილი 127
4.1.2. მკვრივი ბოჭკოვანი შემაერთებელი ქსოვილი 149
4.1.3. სპეციალურთვისებიანი შემაერთებელი ქსოვილი 154
4.1.4. მაკროფაგური (რეტიკულურ–ენდოთელური სისტემა) 161
თავი 5. ხრტილოვანი ქსოვილი (Textus cartilagineus) 165
თავი 6. ძვლოვანი ქსოვილი (Textus ossues) 177
6.1. ტლანქბოჭკოვანი ძვლოვანი ქსოვილი 181
6.2. ფირფიტოვანი ძვლოვანი ქსოვილი 183
თავი 7. კუნთოვანი ქსოვილი (Textus muscularis) 196
7.1. გლუვი კუნთოვანი ქსოვილი 197
7.2. განივზოლიანი კუნთოვანი ქსოვილი 202
7.3. გულის კუნთოვანი ქსოვილი 220
თავი 8. ნერვული ქსოვილი (Textus nevrosus) 228

გამოყენებულ ტერმინთა ლექსიკონი 258

ლიტერატურა 275

თავი 1. შესავალი

1.1. ჰისტოლოგიის საგანი და ამოცანები. მოკლე ისტორიული ცნობები

სიტყვა „ჰისტოლოგია“ წარმომდგარია ბერძნულიდან: histos – ქსოვილი, logos – მოძღვრება, ე.ი. ჰისტოლოგია არის მოძღვრება ქსოვილის შესახებ. მაგრამ ასეთი განსაზღვრა ზღუდავს ამ საგნის მოცულობას და მნიშვნელობას. ჰისტოლოგიის შესწავლის საგანია, აგრეთვე, უჯრედიც, რადგანაც უჯრედი ქსოვილის სტრუქტურული ერთეულია. ჰისტოლოგია სწავლობს, ასევე, ორგანოების ნატიფ აგებულებას. აღნიშნულიდან გამომდინარე, ჰისტოლოგიას ყოფენ სამ განყოფილებად: მოძღვრება უჯრედის შესახებ ანუ ციტოლოგია, ზოგადი ჰისტოლოგია და კერძო ჰისტოლოგია ანუ მიკროსკოპული ანატომია.

უჯრედის სტრუქტურის, ციტოპლაზმის ნატიფი აგებულების, უჯრედის სასიცოცხლო თვისებებისა და აგრეთვე, უჯრედის წარმოშობის შესწავლა **ციტოლოგიის** საგანს შეადგენს. მოძღვრება ქსოვილთა განვითარების, აგებულების, ფუნქციებისა და წარმოშობის შესახებ შეადგენს **ზოგადი ჰისტოლოგიის** შინაარსს, ხოლო ორგანოთა ნატიფი აგებულების შესწავლა შედის **კერძო ჰისტოლოგიის** ანუ **მიკროსკოპული ანატომიის** ამოცანებში.

ასეთი დაყოფა პირობითია, რადგანაც უჯრედი ვერ იარსებებს ქსოვილთა გარეშე, ისევე, როგორც ქსოვილები - ორგანოების გარეშე. უჯრედი, ქსოვილები და ორგანოები მთლიანი ორგანიზმის ნაწილებია, სადაც მათ დაქვემდებარებული მნიშვნელობა აქვთ. ორგანული მთლიანობა ახასიათებს მხოლოდ ორგანიზმს მის გარე სამყაროსთან ერთიანობაში.

ჰისტოლოგიის, როგორც მეცნიერების, განვითარება ქსო-

ვილთა და მისი კომპონენტების აგებულებისა და წარმოშობის შესახებ, დაკავშირებულია ტექნიკის, ოპტიკისა და მიკროსკოპირების მეთოდის გამოყენებასთან. მიკროსკოპულმა კვლევამ შესაძლებელი გახადა ორგანიზმის ნატიფი აგებულების შესახებ მონაცემების დაგროვება და თეორიული განზოგადება. ჰისტოლოგიის ისტორია ციტოლოგიის პარალელურია და უჯრედის აღმოჩენიდან იწყება (რ.ჰუკი, 1665). ქსოვილებზე პირველი მეცნიერული წარმოდგენა შეიქმნა მე-18 საუკუნის ბოლოს და ეკუთვნის **ბიშას** (Bichat, 1771-1802). იგი იყო ფრანგი სწავლული - ანატომი, ფიზიოლოგი და ექიმი (1771-1802) (სურ.1). სწავლობდა მონპელიეში, ლიონსა და პარიზში. 1799 წლიდან გარდაცვალებამდე მუშაობდა პარიზის ერთ-ერთი ჰოსპიტლის ექიმად. ბიშამ შემოიღო ქსოვილების მეცნიერული კლასიფიკაცია. პირველმა დანერგა მედიცინაში „ქსოვილისა“ და „სისტემის“ ცნება.

სურ.1. მარი ფრანსუა ქსავიე ბიშა

ბიშა ორგანოთა ანატომიური გამოკვლევებისას დაინტერესდა ორგანოების შემადგენლობაში არსებული სხვადასხვა შრით და დაწერა წიგნი ქსოვილებზე. იგი ეყრდნობოდა მაცერირებული ორგანოების მაკროსკოპულ კვლევას. ბიშამ თითქმის 20-ზე მეტ შრეს (ქსოვილს) მისცა სახელწოდება, მაგრამ იგი კლასიფიკაციისას არ იყენებდა მიკროსკოპულ გამოკვლევებს. მიაჩნდა, რომ ეს არასწორ წარმოდგენას შექმნიდა ქსოვილთა აგებულების შესახებ. მართლაც, იმ დროისათვის მიკროსკოპული ტექნიკა სრულყოფისაგან ჯერ კიდევ შორს იყო. ტერმინი „ჰისტოლოგია" ბიშას არ ეკუთვნის, მაგრამ იგი მაინც შეიძლება ჩაითვალოს პირველ ჰისტოლოგად. ბიშას გარდაცვალებიდან 17 წლის შემდეგ გერმანელმა მეცნიერმა, მეიერმა, შემოიტანა ტერმინი „ჰისტოლოგია".

სწორედ, მიკროსკოპის საშუალებით გახდა შესაძლებელი ქსოვილების სრულყოფილი შესწავლა, ქსოვილთა ახალი, უფრო სრულყოფილი კლასიფიკაციის შექმნა, რამაც შესაძლებელი გახადა ქსოვილთა ოთხი ძირითადი ტიპის გამოყოფა, რომლებშიც, თავის მხრივ, რამდენიმე ქვეტიპი ან სახეა გაერთიანებული.

შეუძლებელია, არ აღინიშნოს ზოგიერთი მეცნიერული აღმოჩენის შესახებ. მე-17 საუკუნეში ცნობილმა ფიზიკოსმა და ბიოლოგმა რობერტ ჰუკმა, რომელიც გამოირჩეოდა დიდი გამომგონებლობითი უნარით, შექმნა მიკროსკოპი (რაც იმ დროის უდიდესი აღმოჩენაა). მან მიკროსკოპის საშუალებით შეისწავლა კორპის თხელი ანათალი და აღმოაჩინა უჯრედი (1665). ამის შემდეგ უჯრედი ცხოველებშიც (ერითროციტები, სპერმატოზოიდები) იქნა აღმოჩენილი ჰოლანდიელი მეცნიერის ა.ლევენჰუკის მიერ (1673). ამდაგვარი აღმოჩენების საფუძველზე ბოტანიკოსი შლეიდენი და ზოოლოგი შვანი ერთმანეთისაგან დამოუკიდებლად მივიდნენ მსგავს დასკვნამდე, რომ ყველა მცე-

ნარეული და ცხოველური ორგანიზმი აგებულია ელემენტარული სტრუქტურული ერთეულებისაგან - უჯრედებისაგან, რაც გახდა უჯრედული თეორიის შექმნის საფუძველი (1839 წ.). მიკროსკოპით გახდა შესაძლებელი იმის დადგენაც, რომ უჯრედები ქმნიან ქსოვილებს, რომ ორგანიზმი შედგება რამდენიმე განსხვავებული ქსოვილისაგან. ქსოვილთა აგებულების განსხვავება განპირობებულია მათ მიერ ამა თუ იმ ფუნქციის შესრულებით.

მე-19 საუკუნის დასაწყისიდან მოძღვრება სხეულის ნაწილთა ნატიფი აგებულების შესახებ ფიზიოლოგთა და ანატომთა ყურადღებას სულ უფრო და უფრო იპყრობს. 50-იანი წლებიდან ანატომიისა და ფიზიოლოგიის საუნივერსიტეტო კურსებში ჰისტოლოგიას მნიშვნელოვანი ადგილი ეთმობა. ჰისტოლოგიური გამოკვლევები სისტემატურ ხასიათს იღებს.

ჰისტოლოგიური გამოკვლევების რიცხვი ყოველწლიურად იზრდებოდა. თუ მე-19 საუკუნის II ნახევარში ჰისტოლოგიას მხოლოდ აღწერილობითი ხასიათი ჰქონდა, XX საუკუნეში იგი თანდათან გამდიდრდა შედარებითი და ექსპერიმენტული ნაშრომებით.

ტრადიციულად, ციტოლოგიასა და ჰისტოლოგიას მორფოლოგიურ მეცნიერებებად თვლიდნენ. არსებითად, ადრეულ წლებში მათ ჰქონდათ კიდეც აღწერილობითი ხასიათი, თუმცა, მკვლევრები და კლინიცისტები ყოველთვის ცდილობდნენ, მორფოლოგიური მონაცემები შეედარებინათ ფიზიოლოგიურ და ბიოქიმიურ მონაცემებთან მორფო-ფიზიოლოგიური კორელაციის დადგენის მიზნით.

თანამედროვე მრავალფეროვანი მეთოდების (ციტოქიმიური, იმუნოციტოქიმიური, ავტორადიოგრაფიის, ჰიბრიდიზაცია in situ და სხვ.) მძლავრი არსენალის, ასევე, მოლეკულურ-ბიო-

ლოგიური მეთოდების ფართო გამოყენების საფუძველზე თანამედროვე ციტოლოგია და ჰისტოლოგია მორფო-ფუნქციურ მეცნიერულ დისციპლინებად იქცა.

ჰისტოლოგიის, როგორც ერთ-ერთი მნიშვნელოვანი ბიოლოგიური დისციპლინის, შესწავლა აუცილებელია არა მარტო ბიოლოგებისათვის, არამედ ექიმებისთვისაც. მისი ამოცანაა უჯრედთა, ქსოვილთა და ორგანოთა ნატიფი აგებულების, ფუნქციებისა და წარმოშობის შესწავლა.

ჰისტოლოგიის მიერ შემუშავებულ პრობლემებს: უჯრედთა და ქსოვილთა განვითარებისა და დიფერენცირების კანონზომიერებანი; ორგანიზმის ჰისტოლოგიურ სტრუქტურაში ასაკობრივი და ფუნქციური ცვლილებანი და მათი შეგუებითი მნიშვნელობა; ნერვული და ენდოკრინული სისტემების როლი ნივთიერებათა ცვლის, მორფოგენეზის პროცესთა და უჯრედების, ქსოვილებისა და ორგანოების ფუნქციონირების რეგულაციაში, უჯრედთა და ქსოვილთა რეგენერაცია და სხვა, – უდიდესი მნიშვნელობა აქვს თეორიული და პრაქტიკული მედიცინისათვის.

ჰისტოლოგია სამედიცინო განათლების მნიშვნელოვანი ნაწილია. იგი ფუნდამენტური სამედიცინო დისციპლინების (ფიზიოლოგია, პათოლოგიური ფიზიოლოგია, ბიოქიმია, იმუ- ნოლოგია, ფარმაკოლოგია) საფუძველს ქმნის, რამდენადაც, დაავადებათა მიზეზების, მექანიზმებისა და მიმდინარეობის შესწავლა ჰისტოლოგიისა და უჯრედის ულტრასტრუქტურისა თუ ბიოლოგიის ცოდნის საფუძველზეა შესაძლებელი. უკანასკნელ პერიოდში მნიშვნელოვან მონაცემებს იძლევა ბიოტექნოლოგიის მეთოდები. ბიოინჟინერიის ახალი მიმართულების - ქსოვილური ინჟინერიის მეთოდების განვითარების ტენდენციები კი მოწმობენ ამ მიმართულების დიდ პერსპექტივაზე.

ის ამოცანები, რომელთაც ჰისტოლოგია ისახავს მომავლისათვის, დაკავშირებულია არა მარტო გაღრმავებულ თეორიულ გამოკვლევებთან, არამედ მისი მიღწევების გამოყენებასთან მედიცინის, ვეტერინარიის, მეცხოველეობის პრაქტიკულ დარგებში.

1.2. ჰისტოლოგიის კვლევის მეთოდები

ცოცხალ ორგანიზმთა კვლევა უჯრედულ და ქსოვილურ დონეზე მხოლოდ სპეციალური გამადიდებელი ხელსაწყოებით არის შესაძლებელი და იგი მთლიანადაა დაკავშირებული მიკროსკოპული ტექნიკის განვითარებასთან.

პირველი ოპტიკური ხელსაწყოები სინათლის მიკროსკოპები იყო. თუკი შეუიარაღებელი თვალით შესაძლებელია 100 მკ-ით (ანუ 0,1 მმ) დაცილებული წერტილების დანახვა, ჩვეულებრივი სინათლის მიკროსკოპით შეგვიძლია გავარჩიოთ – 0,25 მკ-ით დაშორებული, ხოლო იისფერი სხივების მეშვეობით – -0,17 მკ-ით დაცილებული წერტილებიც კი.

დღეისთვის არსებობს მიკროსკოპების უამრავი მოდიფიკაცია. მათი გამოყენების შესაძლებლობები განსხვავებულია ერთმანეთისაგან. სწორედ, აქედან გამომდინარე, გამოიყენება ისინი მიზნობრივად. მაგალითად, სინათლის მიკროსკოპების გამოყენებით შესაძლებელია, დავინახოთ 1 მმ-დან 50 მკ სიგრძის ერთეულის მქონე სხეულები, როგორიცაა მცენარეული და ცხოველური უჯრედები, მათ შორის სპერმატოზოიდი და კვერცხუჯრედი. ასევე, სინათლის მიკროსკოპით შესაძლებელია დავათვალიეროთ უჯრედის ზოგიერთი ორგანოიდი, მაგალითად: ბირთვი, მიტოქონდრია, პლასტიდი. ბაქტერიების უმრავ-

ლესობაც, ასევე, ხილვადია სინათლის მიკროსკოპით. თუმცა, სინათლის მიკროსკოპის შესაძლებლობები შეზღუდულია. უჯ-რედში არსებული სხვა ორგანოიდების, ცილების და სხვა მცირე მოლეკულების დათვალიერება შეიძლება ელექტრონული მიკ-როსკოპით (სურ.2).

უჯრედებისა და ქსოვილების მიკროსკოპული შესწავლა ცენტრალურ როლს ასრულებს დაავადების დიაგნოსტიკაში. ქსოვილის სტრუქტურებში დამახასიათებელი ნიშნების იდენ-ტიფიცირების გზით შესაძლებელია კიბოს და მრავალი სხვა დაავადების დიაგნოსტიკა ჯანსაღ და დაავადებულ ქსოვილებს შორის უჯრედული სტრუქტურის ცვლილებების შედარების გზით.

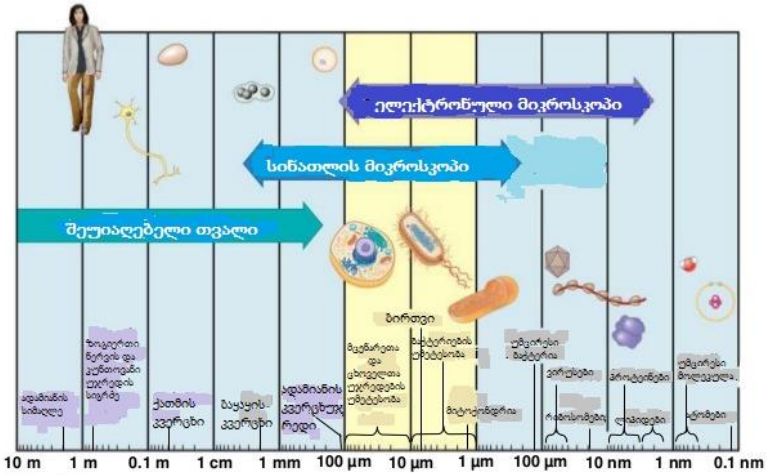

სურ.2. მიკროსკოპების შესაძლებლობები

ერთ-ერთი ყველაზე მნიშვნელოვანი ბოლო ცვლილება ჰის-ტოლოგიაში არის კომპიუტერული დიაგნოსტიკის გამოყენება. ბიოფსიის მასალის მიკროსკოპით გამოკვლევა არსებითად შრო-

მატევადი პროცესია, რადგან ნიმუშები უნდა მომზადდეს მიკროსკოპის სლაიდებზე, პოტენციურად შეღებილი და შემდეგ გამოსახულების ჩაწერა მიკროსკოპზე. დიაგნოზის დასმის საბოლოო ეტაპი მოითხოვს მაღალკვალიფიციურ სპეციალისტს, გამოიკვლიოს სურათი და კომენტარი გააკეთოს პოტენციურ დიაგნოზზე. ადრეული დიაგნოსტიკა საკვანძოა მრავალი დაავადების პროგნოზირების გასაუმჯობესებლად, ასევე, მკურნალობის ხარჯების შესამცირებლად, ხოლო ზოგიერთი სწრაფად განვითარებადი დაავადებისთვის აუცილებელია ნიმუშების მიღების სწრაფი ლაბორატორიული დრო. კომპიუტერული დიაგნოსტიკით ხელოვნურ ინტელექტს შეუძლია, შეასრულოს მაღალკვალიფიციური პიროვნების როლი, რომელიც საჭიროა გამოსახულების ინტერპრეტაციისთვის. ღრმა სწავლისა და გამოსახულების ავტომატური ამოცნობის გაუმჯობესება ნიშნავს, რომ ახლა ფართოდ არის ხელმისაწვდომი პროგრამული უზრუნველყოფა, რომელსაც შეუძლია, ავტომატურად დაამუშაოს ჰისტოლოგიური სურათები და უზრუნველყოს სწრაფი დიაგნოზი.

რადგანაც უჯრედის სტრუქტურები ერთმანეთისაგან განსხვავდება სხივგამტარიანობის უნარით და ამასთან, ყველა ნაწილი არაა შეღებილი, საჭირო ხდება სტრუქტურების კონტრასტულობის გაზრდა ხელოვნურად. ზოგჯერ მუშაობა ცოცხალ უჯრედთანაც გვიხდება. ასეთ შემთხვევაში კონტრასტულობის გაზრდა ფაზობრივ-კონტრასტული მიკროსკოპითაა შესაძლებელი. ცოცხალ უჯრედში შეიძლება, შეიღებოს გოლჯის აპარატი და მიტოქონდრიები.

უჯრედისა და ქსოვილების შესწავლისათვის სულ უფრო ხშირად გამოიყენება სხვადასხვა ფიზიკური და ქიმიური მეთოდი, რომელთა კლასიფიკაცია პირობითად შეიძლება შემდეგნაირად წარმოვადგინოთ:

I - მიკროსკოპული მეთოდები (სინათლის მიკროსკოპია, მიკროსკოპია ბნელ არეში, ფაზურ-კონტრასტული მიკროსკოპია, ინტერფერენციული მიკროსკოპია);

II - ციტოფიზიკური (რენტგენის სხივების შთანთქმის მეთოდი, ფლუორესცენციული მიკროსკოპია, რადიოავტოგრაფირების მეთოდი);

III - ულტრასტრუქტურების შესწავლის მეთოდები (პოლარიზაციული მიკროსკოპია, რენტგენის სხივების დიფრაქცია ანუ რენტგენო-სტრუქტურული ანალიზი, ელექტრონული მიკროსკოპია);

IV- ციტო- და ჰისტოქიმიური მეთოდები.

უჯრედისა და ქსოვილების შესწავლისათვის უმრავლეს შემთხვევაში საჭირო ხდება ქსოვილის ანათლის წინასწარი სპეციალური დამუშავება – მისი ფიქსირება, შემდგომ - შეღებვა და მხოლოდ ამის შემდეგაა შესაძლებელი მისი განხილვა მიკროსკოპში.

ჰისტოლოგიური პრეპარატების სხვადასხვა სახე არსებობს:

ნაცხი - მზადდება მაშინ, თუ ქსოვილი თხევადი კონსისტენციისაა (მაგ., სისხლი, ძვლის ტვინი, ნერწყვი, ზურგის ტვინის სითხე და სხვა); **ანაბეჭდი** - მყიფე პარენქიმული ორგანოებისთვის ხდება ორგანოს ნაწილების ჭრა და სასაგნე მინაზე ეკვრება თავისუფალი უჯრედები (მაგ. ელენთის, თიმუსის, ღვიძლის); **აპკი** - მზადდება ქსოვილისგან გაჭიმვის შედეგად (მაგ., შემაერთებელი ქსოვილის, ბადექონის, პლევრის, ტვინის რბილი გარსის); **ტოტალური პრეპარატი** - (სასქესო უჯრედები, ჩანასახი განვითარების ადრეულ სტადიებზე); **ნატიფი ანათალი** - (ორგანოს ან ქსოვილის), მზადდება ყველაზე ხშირად, ინახება დიდ-

ხანს და მისი გამოყენება შეიძლება მრავალგზის; **ანათალი ელექტრონული მიკროსკოპისთვის** - ასეთ პრეპარატზე შეიძლება ქსოვილთა უჯრედების ულტრასტრუქტურის შესწავლა, მოლეკულურ დონეზეც კი.

ჰისტოლოგიური ანათლების დამზადება რამდენიმე ეტაპად ხდება:

მასალის აღება - ქსოვილის ნაჭრების მომზადება; საჭირო ზომაზე დაჭრა; ფიქსაცია (მაგ., მარტივი ფიქსატორით -ფორმალინით ან სხვა ფიქსატორებით); დეჰიდრატაცია (გაუწყლოება) მზარდი %-ული კონცენტრაციის (70, 80,90,100%) სპირტით; მასალის გამყარება პარაფინში ჩაყალიბებით (პარაფინით გაჟღენთვა); პარაფინის ბლოკების მომზადება მასალით; ჭრა მიკროტომით - პარაფინიანი ბლოკიდან ანათლების დამზადება გამყინავი მიკროტომის მეშვეობით; ანათლების გადატანა სასაგნე მინაზე; დეპარაფინირება (მაგ, ქსილოლით); სპირტის ბატარეა კლებადი %-ული კონცენტრაციით; შეღებვა და კონსერვირება.

ფიქსაცია ემსახურება საკვლევი ობიექტის მორფოლოგიური და ქიმიური სტრუქტურების შენარჩუნებას. მასალის გამჭვირვალობას უზრუნველყოფს ქლოროფორმი.

ელექტრონულ მიკროსკოპულ კვლევაში ობიექტის ნატიფი სტრუქტურის შენარჩუნებისათვის გამოიყენება ორმაგი ფიქსაცია, მასალის ჩასაყალიბებლად კი - ორგანული ფისები.

ჰისტოლოგიური პრეპარატების **შესაღებად** გამოიყენება სხვადასხვა ტიპის საღებავი: ბაზოფილური ანუ **ფუძე** ტიპის (ჰემატოქსილინი, მეთილენის ლურჯი, აზური და სხვა); აციდოფილური ანუ **მჟავა** ტიპის (ეოზინი, პიკროფუქსინი და სხვა); **ნეიტრალური** (შეიცავს როგორც ფუძე, ასევე მჟავა ტიპის მღებავ კომპონენტებს). შეღებვა უზრუნველყოფს მასალისათვის კონტ-

რასულობის მინიჭებას ყველაზე ხშირად გამოიყენება **ჰემატოქ-სილინ-ეოზინი**; **ვერცხლის მარილებით იმპრეგნაცია** ($AgNO_3$-ით) (გამოიყენება ნერვულ უჯრედში არგიფილური სტრუქტუ-რების გამოსავლენად, როგორიცაა ბოჭკოვანი სტრუქტურები, ნეიროფიბრილები, რეტიკულური ბოჭკოები); **შეღებვა ორსეი-ნით** - ხელს უწყობს ელასტიკური ბოჭკოების გამოვლენას; **შე-ღებვა ოსმიუმის მჟავით** (ბოლოს-კარმინით- გამოიყენება ლიპი-დური ჩანართების გამოსავლენად); **რკინის ჰემატოქსილინი** (გა-მოიყენება კუნთოვანი ბოჭკოს, უჯრედის საზღვრის, ბირთვის, ბირთვაკის გამოსავლენად); **შეღებვა რომანოვსკის მეთოდით** - აზურ 2-ეოზინით (გამოიყენება ერითროციტების, ლეიკოციტე-ბის შესაღებად); **შიკ-რეაქცი**ა - რეაქტივი – შიფ-პერიოდული მჟავა (მაგ, გლიკოგენის აღმოსაჩენად); **ელექტრონული მიკროს-კოპით** (ტრანსმისიური ემ ან მასკანერებელი ემ) - **ტემ** ხშირად გამოიყენება, მაგ, ლიმფოციტების ან უჯრედების შინაგანი სტრუქტურების დეტალური გამოსახულებების მისაღებად, **მემ** კი - უჯრედის ან ქსოვილის ზედაპირის სამგანზომილებიანი (მოცულობითი) გამოსახულების მისაღებად.

ფაზურ-კონტრასტული მიკროსკოპი იძლევა შეუღებავი პრეპარატების შესწავლის საშუალებას; სტრუქტურების ორმაგი შუქმტეხობის გამოვლენა შესაძლებელია პოლარიზაციური მიკ-როსკოპით; ქსოვილებში მეტაბოლური პროცესების შესასწავ-ლად გამოიყენება რადიოავტოგრაფიის მეთოდი; ანტიგენ-ანტი-სხეულის ურთიერთქმედების შესწავლის საშუალებას იძლევა იმუნოციტოქიმია.

1.3. ქსოვილთა კლასიფიკაცია

ცოცხალი ორგანიზმების ევოლუციური განვითარება (დაწყებული უმარტივესებიდან - ადამიანამდე) ხორციელდებოდა ახალი ფუნქციებისა და შესაბამისი სტრუქტურების თანდათანობით წარმოქმნის გზით. ორგანიზმთა ადაპტაციამ სხვადასხვა საარსებო პირობებთან სხვადასხვაგვარი მორფოლოგიური სტრუქტურის და მასთან დაკავშირებული შესაბამისი ფუნქციის დიფერენცირება განაპირობა. დიფერენცირების შედეგად აღმოცენებულმა რთულმა ჰისტოლოგიურმა სისტემებმა **ქსოვილთა** სახელწოდება მიიღეს (ბერძ. Histos–ქსოვილი).

ქსოვილი ისტორიულად ჩამოყალიბებული უჯრედთა და არაუჯრედული სტრუქტურების სისტემაა, რომელთაც აქვთ საერთო აგებულება და სპეციალიზებული არიან გარკვეული ფუნქციის შესასრულებლად.

ქსოვილთა კლასიფიკაციის სხვადასხვა სახე არსებობს. ძირითადი ფუნქციების, აგებულებისა და განვითარების თავისებურებათა შესაბამისად, არჩევენ 4 ტიპის ქსოვილს:

ეპითელური ქსოვილი. მას მოსაზღვრე ქსოვილსაც უწოდებენ; ახასიათებს უჯრედთა მჭიდრო გაერთიანება ფენებად. მისი საშუალებით ხორციელდება ნივთიერებათა ცვლა ორგანიზმსა და გარემოს შორის. ეპითელური ქსოვილი ასრულებს დამცველობით, შეწოვის, სეკრეციის, ექსკრეციის ფუნქციებს. იგი ყალიბდება ექტოდერმის, ენტოდერმისა და მეზოდერმისაგან.

ქსოვილთა დიდი ჯგუფი ვითარდება **მეზენქიმიდან.** ესენია: სისხლი, ლიმფა, შემაერთებელი ქსოვილის სხვადასხვა სახე (საკუთრივ შემაერთებელი, ხრტილოვანი, ძვლოვანი), გლუვი კუნთოვანი ქსოვილი. მაგრამ, ითვალისწინებენ რა მორფოფუნქციურ სპეციფიკურობას, გლუვი კუნთოვანი ქსოვილი გა-

ნიხილება კუნთოვან ქსოვილთა ჯგუფში, დანარჩენს კი ერთი სახელწოდებით – ***შემაერთებელი ქსოვილი*** _ აერთიანებენ, ან კიდევ, მათ შინაგანი გარემოს ქსოვილებსაც უწოდებენ.

სისხლს, ლიმფასა და შემაერთებელ ქსოვილს საერთო წარმოშობის საფუძველზე ზოგ სახელმძღვანელოში ერთ ჯგუფში აერთიანებენ სახელწოდებით _ *საყრდენ-ტროფიკული* ან *მეზენქიმური ქსოვილი.*

სისხლი და ლიმფა შედგება თხიერი უჯრედშორისი ნივთიერებისა და მასში თავისუფლად შეწონილი უჯრედებისაგან. ისინი ავსებენ სისხლძარღვებსა და ლიმფურ ძარღვებს, ასრულებენ ტროფიკულ ფუნქციას. სისხლს გადააქვს ჟანგბადი და უზრუნველყოფს ჰუმორულ კავშირს ორგანოებს შორის.

შემაერთებელი ქსოვილების სხვა სახეებია: საკუთრივ შემაერთებელი ქსოვილი, რომელშიც აერთიანებენ ბოჭკოვან და სპეციალურთვისებიან ქსოვილებს, ჩონჩხის ქსოვილები (ხრტილოვანი და ძვლოვანი ქსოვილები), კბილის დუღაბი და დენტინი. ყველა მათგანს ახასიათებს დიდი რაოდენობით ბოჭკოვანი უჯრედშორისი ნივთიერება.

შემაერთებელი ქსოვილების ძირითადი ფუნქციებია: ტროფიკული, პლასტიკური, დამცველობითი და მექანიკური. ამასთან, ცალკეულ მათგანში მეტ-ნაკლებადაა გამოკვეთილი ესა თუ ის ფუნქცია.

კუნთოვანი ქსოვილი. არჩევენ გლუვ კუნთოვან ქსოვილს, რომელიც შედგება სიგრძივად განწყობილი უჯრედებისაგან და განივზოლიან (ჩონჩხისა და გულის განივზოლიანი) კუნთოვან ქსოვილს, რომელიც წარმოქმნილია სიმპლასტური (ბერძ. symplastos–ერთად, ნაძერწი ფენა,შრე) აგებულების კუნთოვანი ბოჭკოებისაგან. მისი ფუნქცია კუმშვითია. გლუვი კუნთოვანი ქსოვილი ხასიათდება უნებლიე, ხოლო განივზოლიანი კუნთო-

ვანი ქსოვილი - ბოჭკოების ნებელობითი შეკუმშვით (გულის კუნთის გამოკლებით). გლუვი კუნთოვანი ქსოვილი ვითარდება მეზენქიმიდან, განივზოლიანი – მეზოდერმიდან.

ნერვული ქსოვილი – შედგება ნერვული უჯრედებისა და ნეიროგლიისაგან. ნერვულ უჯრედთა ფუნქციაა აგზნების მიღება და გატარება. ნეიროგლია ნერვულ უჯრედებთან დაკავშირებული დამხმარე ქსოვილია, რომელიც ასრულებს ტროფიკულ, მექანიკურ და დამცველობით ფუნქციებს. ნერვული სისტემის ნერგი ჩანასახში ადრეულ სტადიაში გამოცალკევდება ექტოდერმიდან.

ქსოვილთა ოთხი ძირითადი ტიპის გამოყოფა, თითქოს, არასაკმარისობის განცდას იწვევს. მაგრამ ასეთი კლასიფიკაციის ძირითადი კრიტერიუმი არის მათი მიკროსკოპული ორგანიზაცია და შესასრულებელი ფუნქციები.

აღმოჩნდა, რომ მფარავი ქსოვილების უმრავლესობა ვითარდება ექტოდერმიდან და ენტოდერმიდან, თუმცა, ზოგიერთი მათგანი მეზოდერმული წარმოშობისაა. შემაერთებელი ქსოვილი, როგორც აღვნიშნეთ, წარმოიქმნება მეზოდერმიდან. კუნთოვანი ქსოვილი, თითქმის მთლიანად, მეზოდერმიდან ვითარდება, მცირე გამონაკლისია ექტოდერმული წარმოშობის. ნერვული ქსოვილი ექტოდერმული წარმოშობისაა, თუმცა, კუნთოვანი ქსოვილის შემადგენლობაში, კუნთოვანი ბოჭკოების გარდა, შემაერთებელი ქსოვილიც შედის. ასევე, ნერვული ქსოვილის ზოგიერთ უბანში ექტოდერმული წარმოშობის სტრუქტურებთან შერეულია შემაერთებელი ქსოვილი, რომელიც მეზოდერმიდანაა წარმოშობილი. ამდენად, ასეთი კლასიფიკაცია, მიუხედავად, ერთი შეხედვით, მისი არასრულყოფილებისა, მნიშვნელოვნად სასარგებლო და მოსახერხებელია შესწავლისათვის.

1.4. უჯრედთა ინტეგრაცია ქსოვილებში

ქსოვილები უჯრედების მექანიკურ ჯამს კი არ წარმოადგენს, არამედ უჯრედები ერთმანეთთან რთულ ურთიერთდამოკიდებულებაში იმყოფებიან და ერთიან ფუნქციურ სისტემას ქმნიან. უჯრედებს შორის სპეციფიკური კავშირი თავდაპირველად უჯრედის მემბრანების ინტეგრალური ცილების მეშვეობით წარმოიქმნება. მათ *ადჰეზიურ მოლეკულებს* უწოდებენ (უჯრედული ადჰეზიური მოლეკულების 5 ძირითად კლასს გამოყოფენ: კადჰერინები, იმუნოგლობულინების სუპეროჯახი, სელექტინები, მუცინები და ინტეგრინები). შემდგომ ეტაპზე უჯრედთა რთული სტრუქტურულ-ფუნქციური ინტეგრაცია ხდება.

უჯრედები უჯრედშორის მატრიქსშია მოთავსებული. მატრიქსის მეშვეობით ხდება უჯრედთა არა მარტო დაკავშირება, არამედ უჯრედებს შორის ხორციელდება ნივთიერებათა ცვლა, ზრდა, დიფერენცირება. ადჰეზიური მოლეკულებით განხორციელებული უჯრედშორისი ურთიერთობები ქსოვილთა და ორგანოთა წარმოქმნის პროცესში დამატებითი სპეციფიკური კავშირების ჩამოყალიბებას განაპირობებს.

ფუნქციის შესაბამისად, ქსოვილში უჯრედშორისი კავშირების 3 სახეს გამოყოფენ:

1) მკვრივი კონტაქტი (ან ბრმა სარტყელი). ასეთი კავშირის დროს უჯრედის მემბრანები ერთმანეთს უშუალოდ უკავშირდება ისე, რომ უჯრედშორისი სივრცის ჰერმეტიზაცია ხდება. უჯრედშორისი კავშირის ეს სახე მხოლოდ ეპითელურ ქსოვილში გვხვდება.

2) შეწებების სარტყელი, შეწებების ფასცია, დესმოსომა და ჰემიდესმოსომა. ასეთი კავშირის დროს უჯრედებს შორის

მოწესრიგებული სტრუქტურული კავშირი წარმოიქმნება. გვხვდება ეპითელურ და კუნთოვან ქსოვილებში.

3) ნექსუსი ან ნაპრალისებური კავშირი. ასეთი კავშირის დროს ხდება ინფორმაციის უშუალო გაცვლა უჯრედებს შორის. მისი მეშვეობით უჯრედებს შორის დაბალმოლეკულური ნაერთების ცვლა ხდება.

ინფორმაციის გაცვლა უჯრედებს შორის ხორციელდება ე.წ. სასიგნალო მოლეკულების - *ლიგანდების* (ლათ. ligandus – დამაკავშირებელი) მეშვეობით, რომლებიც გამოიყოფა ერთი ტიპის უჯრედებიდან და ბიოლოგიური სითხეების (სისხლი, ლიმფა, ქსოვილური სითხე) საშუალებით მიიტანება სამიზნე უჯრედებთან. სასიგნალო მოლეკულა უკავშირდება შესაბამისი რეცეპტორის გარკვეულ უბანს, ხდება რეცეპტორის კონფორმაციული ცვლილება და იწყება უჯრედული პასუხი - სამიზნე უჯრედები ცვლის თავის მეტაბოლიზმს. სასიგნალო მოლეკულების როლს ასრულებს ცილები, ამინმჟავები, პეპტიდები. ზოგჯერ ლიგანდას უკავშირდება რეცეპტორს ე.წ. მეორადი შუამავლების - *მესენჯერების* მეშვეობით. აღნიშნული კავშირი გვხვდება ეპითელურ, კუნთოვან და ნერვულ ქსოვილებში.

ცხოველურ ორგანიზმებში სასიგნალო მოლეკულები სხვადასხვა მანძილზე მოქმედებს. ამის მიხედვით ამ მოლეკულათა მოქმედების რამდენიმე ტიპს გამოყოფენ: ა) ენდოკრინული; ბ) პარაკრინული; გ) აუტოკრინული.

ენდოკრინული რეგულაციის შემთხვევაში სასიგნალო მოლეკულები - *ჰორმონები,* რომლებიც ენდოკრინულ ჯირკვლებში წარმოიქმნება, სისხლის საშუალებით გადაიტანება შორს მდებარე სამიზნე უჯრედებთან.

პარაკრინული რეგულაციის დროს სასიგნალო მოლეკულები გამომუშავდება სამიზნე უჯრედებთან უშუალოდ ახლომდე-

ბარე უჯრედებში. ასეთი რეგულაციის ერთ-ერთი სახეა ნეირო-კრინული რეგულაცია.

აუტოკრინული რეგულაციის დროს უჯრედი თვითონაა მის მიერ წარმოქმნილი სასიგნალო მოლეკულის სამიზნე. ამგვარად მოქმედებს ზრდის ფაქტორების დიდი ნაწილი. ასეთი რეგულაცია ახასიათებს, აგრეთვე, სიმსივნურ უჯრედებს.

1.5. ქსოვილთა ურთიერთკავშირი

ქსოვილები ქმნიან ორგანოებს. ამა თუ იმ ორგანოს შემადგენლობაში მყოფი სხვადასხვა ქსოვილი უზრუნველყოფს მისი ძირითადი ფუნქციის შესრულებას.

სხვადასხვა ქსოვილისა და ორგანოს შეთანხმებული მოქმედება განპირობებულია ნერვული და ენდოკრინული სისტემებით, ამიტომაც ასეთ სისტემებს ეწოდება **ინტეგრაციული,** ე.ი. ორგანიზმის მთლიანობის განმახორციელებელი, აგრეთვე მარეგულირებელი, ე.ი. ორგანიზმის ნაწილთა ურთიერთქმედების განმაპირობებელი. ცხოველთა ისტორიული განვითარების პროცესში, მათი ორგანიზაციის გართულების შესაბამისად, სულ უფრო მეტად მატულობდა ნერვული სისტემის ინტეგრაციული და მარეგულირებელი როლი.

1.6. ქსოვილთა განვითარება ემბრიოგენეზში

ემბრიოგენეზი მოიცავს ერთმანეთთან მჭიდროდ დაკავშირებულ დიფერენცირების, ორგანიზაციისა და ზრდის პროცესებს, რის შედეგადაც ზრდასრული განვითარებული ორგანიზმი იქმნება.

დიფერენცირება წარმოადგენს პროგრესულ ცვლილებებს ნივთიერებათა ცვლასა და უჯრედთა სტრუქტურებში, რის შედეგადაც პირველად ერთგვაროვან მასალაში უჯრედთა შორის წარმოიქმნება მორფოლოგიური და ქიმიური განსხვავებანი, რომლებიც მათ ფუნქციურ სპეციალიზაციასთანაა დაკავშირებული.

დიფერენცირებას მოსდევს გარკვეული ორგანიზაცია, რაც გამოიხატება მორფოგენეზით, ე.ი. ონტოგენეზში გარკვეული აგებულების ორგანოებისა და ორგანოთა სისტემების ჩამოყალიბებით. მას მოჰყვება ორგანიზმის ზრდა, რაც დაკავშირებულია უჯრედთა რაოდენობის მატებასთან მათი გამრავლების გზით.

დიფერენცირების ოთხ ძირითად პერიოდს არჩევენ:

1) **ოოტიპური** დიფერენცირების პერიოდი. ამ დროს ნერგების მასალა წარმოდგენილია კვერცხუჯრედის ან ზიგოტის ციტოპლაზმის პრეზუმპციური (ლათ. praesumptio - ალბა- თობაზე დაფუძნებული ვარაუდი) უბნებით. მაგალითად, ამფიბიების მომავალი ქორდა-მეზოდერმული მასალა მდებარეობს რუხი ნამგლის ციტოპლაზმაში;

2) **ბლასტომერული** დიფერენცირების პერიოდში მომავალ ქსოვილთა ნერგების მასალა განლაგებულია დაყოფადი ჩანასახის სხვადასხვა ბლასტომერში (მაგ., ძირის, ჩანასახის სახურავის, გვერდითი ბლასტომერების);

3) **ჩანასახოვანი** დიფერენცირება, რაც გამოიხატება ჩანასახოვანი ფურცლების პირველად ერთგვაროვან უჯრედოვან მასალაში განსხვავებული უბნების წარმოქმნით. მაგ., ექტოდერმიდან გამოიყოფა ნერვული სისტემის ნერგი ლულის სახით, მეზოდერმიდან - ზურგის სეგმენტების დანაწევრებული უბნები, რომელთაგანაც თითოეული მათგანი ნაწევრდება სკლერო-

ტომად, მიოტომად, დერმატომად და სხვა;

4) ბოლოს, განვითარებად ორგანიზმში დგება **ქსოვილოვანი დიფერენცირების** პერიოდი, როცა ქსოვილოვანი ნერგი ქსოვილად გარდაიქმნება. ნერგის გარდაქმნას ქსოვილად **ჰისტოგენეზი** ეწოდება. ჰისტოგენეზი არის პროცესი, რომლის განმავლობაშიც თითოეული ნერგის უჯრედები და არაუჯრედოვანი წარმონაქმნები სპეციალიზდებიან სხვადასხვა მიმართულებით, იღებენ თითოეული ქსოვილისათვის დამახასიათებელ სპეციფიკურ სტრუქტურას და იძენენ შესაბამის ფიზიოლოგიურ და ქიმიურ თვისებებს. ჩანასახის შემდგომი განვითარების დროს ორგანოები და ორგანოთა სისტემები ჩამოყალიბდება.

უჯრედთა და ქსოვილთა მორფოლოგიურ და ფიზიოლოგიურ თავისებურებათა რეგიონული (ლათ. regionis - უბანი) სხვაობანი წარმოიქმნება ქიმიური დიფერენციაციის შედეგად. ქიმიური დიფერენცირება კი, თავის მხრივ, განვითარებად ქსოვილებში ნივთიერებათა ცვლის პროცესში ძირითადი ცვლილებების შედეგია. მაგალითად, ემბრიონული ქსოვილები დიფერენცირების პროცესში განსხვავდება ერთმანეთისაგან საკვები ნივთიერებებისადმი მოთხოვნილებით. მაგალითად, წიწილის ჩანასახის გულის ნორმალური ჰისტოგენეზისათვის აუცილებელია გლუკოზის ძალიან დაბალი კონცენტრაცია, მაშინ, როცა ნერვული ქსოვილი ამ პირობებში არ ვითარდება. ნერვული სისტემის დიფერენცირება თითქმის ორჯერ უფრო მეტ გლუკოზას საჭიროებს. ნივთიერებათა ცვლის სხვადასხვაობა ასახავს ფერმენტული აქტივობის სხვადასხვაობასაც. ცნობილია, რომ ფერმენტთა უმეტესობის აქტივობა სხვადასხვაა ერთი და იგივე ცხოველის სხვადასხვა ორგანოში. ასე რომ, დიფერენცირება შეიძლება განვიხილოთ, როგორც ნივთიერებათა ცვლის შედეგად სხვაობათა რეგიონულად წარმოქმნის პროცესი, რაც

იწვევს მეორად მორფოლოგიურ და ფიზიოლოგიურ განსხვავებებს. ფაქტორები, რომლებიც ადეტერმინანტებენ (ლათ. Determinantis - განსაზღვრა) ამ განვითარებას, უპირველეს ყოვლისა, მემკვიდრული ფაქტორებია. რასაკვირველია, გამორიცხული არაა განვითარებად ჩანასახში ახალი თვისებების ჩამოყალიბება სხვადასხვა- გარე თუ შიგა ფაქტორების გავლენით.

ჩანასახის შემდგომი დიფერენცირებისა და ზრდის, ახალი უჯრედშიდა და უჯრედშორისი ურთიერთდამოკიდებულების განვითარების პარალელურად იზრდება ორგანიზმის ინტეგრაცია (ლათ. integration - აღდგენა, მთლიანი) ანუ - ორგანიზმის ცალკეული ნაწილების გაერთიანება ერთ მთლიანად. ამ მთლიანობის დონე სხვადასხვაა ემბრიოგენეზის სხვადასხვა ეტაპზე. იგი მატულობს ორგანოთა და ქსოვილთა დიფერენცირების შესაბამისად (ემბრიოგენეზის სხვადასხვა ეტაპზე ჩანასახი მთლიანი ორგანიზმია და არა ბლასტომერების უბრალო ჯამი).

1.7. ქსოვილთა ცვალებადობა და რეგენერაცია

ყველა ქსოვილი დეტერმინებულია, ე.ი. მემკვიდრულადაა განპირობებული და ხასიათდება მყარი თვისებებით, რაც ერთი და იგივე მორფო-ფუნქციური რეაქციებით არის უზრუნველყოფილი, მაგრამ ნივთიერებათა ცვლის პროცესში მომხდარმა ცვლილებამ, სპეციფიკური ფუნქციების დარღვევამ ან შეწყვეტამ შეიძლება ქსოვილთა მორფო-ფუნქციური ცვლილებები - პათოლოგიური ცვლილებები გამოიწვიოს, ამასთან, უჯრედებმა შეიძლება დაკარგოს სპეციფიკური სტრუქტურები და გადავიდეს განსაკუთრებულ მდგომარეობაში - შექმნილი პირობების შესაბამისად სხვადასხვა მიმართულებით განვითარების

უნარი შეიძინოს. აღნიშნულ მიზეზთა საფუძველზე შესაძლებელია, წარმოიქმნას სტრუქტურები, რომლებიც არაა დამახასიათებელი ამ ქსოვილისათვის. ამ მოვლენას ქსოვილის ***მეტაპლაზია*** უწოდეს (ბერძ. metaplasis - გარდაქმნა).

ორგანიზმის მთელი სიცოცხლის მანძილზე ქსოვილებში მიმდინარეობს უჯრედული და არაუჯრედული ელემენტების ცვეთა, სიკვდილი (ფიზიოლოგიური დეგენერაცია) და მათი შეცვლა ახლით. ეს ***ფიზიოლოგიური რეგენერაციაა*** (ლათ. regeneratio - აღდგენა), რაც სხვადასხვაგვარადაა გამოხატული სხვადასხვა ქსოვილში. ქსოვილებში, რომლებშიც შენარჩუნებულია მიტოზური გაყოფის უნარის მქონე მცირედ დიფერენცირებული ელემენტები, ფიზიოლოგიური რეგენერაცია მკვეთრადაა გამოხატული. მაგალითად, სისხლის უჯრედები, შემაერთებელი ქსოვილის უჯრედოვანი ელემენტები, კანის მრავალშრიანი ბრტყელი ეპითელის უჯრედები და სხვა - ინტენსიურ ფიზიოლოგიურ რეგენერაციას განიცდის, მაშინ, როცა ნერვული ქსოვილის ფიზიოლოგიური რეგენერაციის შესაძლებლობები საკმაოდ შეზღუდულია.

სიცოცხლის მანძილზე ორგანიზმის ყველა ქსოვილში ასაკობრივი ცვლილებები ნელა მიმდინარეობს.

ფიზიოლოგიური რეგენერაციის ერთ-ერთი ფორმაა **აპოპტოზი - ქსოვილთა „ფოთოლცვენა“.** ამ დროს უჯრედთა დაპროგრამებული, გენეტიკური, რეგულაციური სიკვდილი მიმდინარეობს. იგი ერთგვარი პროცესია, რომლის დროსაც ზოგიერთი გარეგანი და შინაგანი ფაქტორის გავლენით აქტიურდება თვითგანადგურების სპეციალური გენეტიკური პროგრამა, რომელიც იწვევს ფუნქციადაკარგულ, ვირუსით, ტოქსინით, მაიონიზებელი გამოსხივებით დაზიანებულ, დეფექტიან უჯრედთა გენეტურ მოცილებას ქსოვილებიდან და განადგურებას. ეს მეტად მნიშვ-

ნელოვანი პროცესია, რადგან ორგანიზმიდან პოტენციურად საშიში უჯრედების დროული მოცილება მათი ავთვისებიანი გადაგვარების ალბათობას მინიმუმამდე ამცირებს. ჯანმრთელი ადამიანის ორგანიზმში აპოპტოზის ხარჯზე ყოველდღიურად 50-დან 70 მილიარდამდე უჯრედი კვდება და ამდენივე ახალი ჩნდება. აპოპტოზი წინასწარ განსაზღვრული სიხშირითა და სიჩქარით მიმდინარეობს, თუმცა, ზოგჯერ გარკვეულ ფაქტორთა გავლენით ტემპი ქვეითდება ან იმატებს. აპოპტოზის დაქვეითება უჯრედების დაგროვებას _ სიმსივნურ ზრდას, გააქტიურება კი _ ქსოვილების ზომაში შემცირებას, მათ განლევა_ატროფიას იწვევს.

ქსოვილთა უჯრედები ზოგჯერ მავნე ფაქტორთა ძალადობრივი ქმედებების შედეგად იღუპებიან. პროცესს, რომლის დროსაც მავნე ფაქტორთა მოქმედების შედეგად უჯრედები სრულად წყვეტენ ფუნქციონირებას და ბიოქიმიურად და სტრუქტურულად შეუქცევადად იცვლებიან, **ნეკროზი, ანუ ქსოვილთა ძალადობრივი სიკვდილი** ეწოდება. ეს უჯრედების გენეტიკურად დაუპროგრამებელი და გაუთვალისწინებელი, არაგეგმური კვდომაა. ნეკროზს იწვევს ფიზიკური (ცეცხლსასროლი ჭრილობა, რადიაცია, ელექტრული დენი, დაბალი და მაღალი ტემპერატურა, გაყინვა და დამწვრობა), ტოქსიკური (მჟავები, ტუტეები, მძიმე ლითონთა მარილები, ფერმენტები), სამკურნალო პრეპარატები (ეთილის სპირტი), ბიოლოგიური (ბაქტერიები, ვირუსები, უმარტივესები), ალერგიული (ენდო- და ეგზოალერგენები), სისხლძარღვოვანი (ინფარქტი - სისხლძარღვოვანი ნეკროზი), ნეიროტროფული (ნაწოლები, შეუხორცებადი ჭრილობები) ფაქტორები.

დაზიანების შემდეგ ქსოვილთა აღდგენას ***რეპარაციული რეგენერაცია*** ეწოდება (ლათ. reparatio - აღდგენა). დადასტურე-

ბულია, რომ ეს უნარი ყველა ქსოვილს აქვს. ამ დროს უჯრედები იზრდება დაზიანების არეში და ამოავსებს ან ფარავს დეფექტს. წარმოქმნილი სტრუქტურები ან ნორმალურის იდენტურია, ან სხვადასხვა დონით განსხვავდება მათგან. ამ შემთხვევაშიც ეპითელური, შემაერთებელი და გლუვ-კუნთოვანი უჯრედები შესამჩნევად ადვილად აღდგება, განივზოლიანი კუნთოვანი ქსოვილი - მხოლოდ ხელშემწყობ პირობებში, ნერვულ სისტემაში კი უმთავრესად ნერვული ბოჭკოები რეგენერირებენ. რეპარაციული რეგენერაცია შესაძლოა, იყოს სრული და არასრული. სრულის დროს დეფექტის აღდგენა იდენტური ქსოვილით ხდება, არასრულის შემთხვევაში კი დეფექტი შემაერთებელქსოვილოვანი ნაწიბურით ნაცვლდება. ორგანიზმში ჭრილობის ან ტრავმის შედეგად ქსოვილოვანი დეფექტის - წყლულის გაჩენის შემდეგ მის ირგვლივ მდებარე ყველა ქსოვილი გაძლიერებულად იწყებს გამრავლებას, მაგრამ სრულ სიმწიფეს მხოლოდ შემაერთებელქსოვილოვანი უჯრედები აღწევენ, დანარჩენები იღუპებიან, სწორედ ამიტომ რეგენერაციის შედეგად წარმოიქმნება დეფექტის აღმოსაფხვრელი შემაერთებელქსოვილოვანი - ფიბროზული ნაწიბური. დეფექტის ირგვლივ ფიბროზული ნაწიბურის ფორმირება რეგენერაციული პროცესის დასრულების მაუწყებელია.

რეგენერაციის ხარისხზე მოქმედებს ზოგადი (ასაკი, ნივთიერებათა ცვლის ინტენსივობა, სისხლმბადი და იმუნური სისტემების მდგომარეობა) და ადგილობრივი (სისხლძარღვთა მდგომარეობა, ნეიროტროფიკა, ლიმფის მიმოქცევა, ორგანოთა და ქსოვილთა სტრუქტურულ-ფუნქციური თავისებურებები, დაზიანების მოცულობა) ფაქტორები.

გამოყოფენ ***პათოლოგიურ რეგენერაციასაც.*** ეს ქსოვილთა პათოლოგიური ცვლილება და გადაგვარებაა. ჰიპერრეგენერაცია,

ჰიპორეგენერაცია, მეტაპლაზია და დისპლაზია პათოლოგიური რეგენერაციის ტიპებია. ჰიპერრეგენერაცია მოჭარბებული აღდგენაა, მისი მაგალითია მოტეხილობისას ძვლოვანი კოჟრების, ტერფზე ძვლოვანი წანაზარდების, კოლოიდური ნაწიბურების, ადენომის გაჩენა. *ჰიპორეგენერაცია* დაქვეითებული რეგენერაციაა. ის ორგანოსა და ქსოვილებში მიმდინარე ქრონიკული ანთების შედეგია, როდესაც სისხლძარღვოვანი და ნერვული კვების დარღვევის გამო ქვედა კიდურებზე ჩნდება ტროფიკული წყლულები, ვითარდება კუჭის წყლული, დიაბეტიანებში ძნელდება ჭრილობების შეხორცება და სხვა. *მეტაპლაზია* ქსოვილოვანი გადაგვარებაა, მაგალითად, ძვლის ყვითელი ტვინისა წითელ ტვინად, ხრტილოვანი ქსოვილისა – ძვლოვან ქსოვილად. იგი ონკოლოგიური პროცესის წინამორბედი უჯრედების ფორმირებას უწყობს ხელს. *დისპლაზია* ქსოვილისთვის დამახასიათებელი უჯრედების ნაცვლად, ატიპური - განსხვავებული ფორმისა და ზომის, მსხვილბირთვიანი უჯრედების ფორმირებაა. განასხვავებენ დისპლაზიის სამ ხარისხს - მსუბუქს, ზომიერსა და მძიმეს. მძიმე დისპლაზიის დროს ქსოვილი მთლიანად ატიპურია, რაც დიაგნოსტირდება, როგორც კიბო.

ქსოვილთა რეგენერაციის პირობების, აგრეთვე იმ პირობების შესწავლა, როცა უჯრედები კარგავენ სპეციფიკურ ფუნქციურ სტრუქტურებს და სხვადასხვა ჰისტოგენეტიკური დიფერენცირების უნარს იძენენ, ჰისტოლოგიის ერთ-ერთი ამოცანაა.

უპასუხე კითხვებს და შეამოწმე შენი ცოდნა

1. განმარტე ჰისტოლოგიის საგანი და შესწავლის მნიშვნელობა.

2. ჩამოთვალე ჰისტოლოგიის კვლევის ძირითადი მეთოდები.

3. ჩამოთვალე ჰისტოლოგიური პრეპარატების სახეები.

4. ჩამოთვალე ჰისტოლოგიური ანათლების დამზადების ეტაპები.

5. რომელი პროცესი ემსახურება საკვლევი ობიექტის სტრუქტურის შენარჩუნებას?

6. ჰისტოლოგიური პრეპარატის დამზადების რომელი ეტაპი უზრუნველყოფს მასალის გამყარებას?

7. ჰისტოლოგიური პრეპარატის დამზადების რომელი ეტაპი უზრუნველყოფს მასალისათვის კონტრასტულობის მინიჭებას?

8. დაასახელე ჰისტოლოგიური მასალის ძირითადი ფიქსატორები.

9. დაასახელე ჰისტოლოგიური მასალის გაუწყლოებისათვის გამოყენებული ნივთიერება.

10. დაასახელე ჰისტოლოგიური მასალის გამჭვირვალობისათვის გამოყენებული ნივთიერება.

11. დაასახელე ჰისტოლოგიური მასალის ძირითადი საღებავები.

12. განმარტე ქსოვილი და ჩამოთვალე ქსოვილთა სახეები.

13. როგორია ქსოვილთა განვითარება ემბრიოგენეზში?

14. დაახასიათე დიფერენცირების ძირითად პერიოდები.

15. აღწერე ქსოვილთა ცვალებადობისა და რეგენერაციის თავისებურებანი.

16. განმარტე ქსოვილთა რეგენერაციის სახეები.

17. განმარტე უჯრედთა კავშირის სახეები.

თავი 2. ეპითელური ქსოვილი
(Textus Epithelialis)

2.1. ზოგადი დახასიათება და კლასიფიკაცია

ეპითელური ქსოვილი ანუ ეპითელიუმი (ლათ. epithelis) ფარავს სხეულის ზედაპირს, სეროზულ გარსებს, ამოფენს ღრუ ორგანოების (კუჭის, ნაწლავის, შარდის ბუშტის და სხვა ორგანოთა) შიგა ზედაპირს და ქმნის ორგანიზმის ჯირკვლების უმრავლესობას (მათ შორის: ღვიძლს, ფარისებრ და საოფლე ჯირკვლებს).

ეპითელიუმი მოსაზღვრე ქსოვილია. მისი საშუალებით ხდება ნივთიერებათა ცვლა ორგანიზმსა და გარემოს შორის, ე.ი. შეწოვა და ექსკრეცია (ლათ. excerno - გამოვყოფ). ნაწლავის ეპითელიუმით შეიწოვება სისხლსა და ლიმფაში საკვები ნივთიერებები, ამასთან, ორგანიზმიდან მისი საშუალებით გამოიყოფა ნივთიერებათა ცვლის პროდუქტები: ნახშირმჟავა - ფილტვის ეპითელიუმიდან, შარდოვანა - თირკმლის ეპითელიუმიდან. მოსაზღვრე მდებარეობის გამო ეპითელი ასრულებს დამცველობით ფუნქციასაც - ქიმიური, მექანიკური და სხვა სახის ზემოქმედებისაგან. იგი ბარიერს წარმოადგენს მიკროორგანიზმებისა და მრავალი შხამიანი ნივთიერებისათვის. ჯირკვლოვანი ეპითელი ასრულებს სეკრეტორულ ფუნქციას.

ეპითელი ემბრიოგენეზში (ადამიანში) მე-3-4 კვირიდან ვითარდება სამივე ჩანასახოვანი ფურცლიდან (ემბრიონის ეპითელური შრე მე-15 დღეს ყალიბდება). ემბრიონული წყაროს მიხედვით, განასხვავებენ ექტოდერმული, ენტოდერმული და მეზოდერმული წარმოშობის ეპითელს. კერძოდ, კანის, პირისა და ცხვირის ღრუს ეპითელიუმი ექტოდერმული წარმოშობისაა,

საჭმლის მომნელებელი, სასუნთქი სისტემისა და მათთან დაკავშირებული ჯირკვლების ეპითელიუმი – ენტოდერმული წარმოშობის, ხოლო სისხლძარღვთა ამომფენი ეპითელიუმი, თირკმლის ეპითელიუმი და სხვა - მეზოდერმისგანაა წარმოშობილი.

კლასიფიკაცია. ეპითელური ქსოვილის კლასიფიკაციის სხვადასხვა სახე არსებობს, რომელთაც საფუძვლად უდევს ეპითელური ქსოვილის წარმოშობის, აგებულების ნიშნები და ფუნქციები. ფართოდაა გავრცელებული ფილოგენეტური და მორფო-ფუნქციური კლასიფიკაციები. პირველს საფუძვლად უდევს ფილოგენეზში ჩამოყალიბებული მორფოლოგიური და ფუნქციური თავისებურებანი. ამ კლასიფიკაციის თანახმად, არჩევენ: კანის, ნაწლავის, თირკმლის, ცელომისა და ეპენდიმოგლიურ ეპითელიუმს.

კლასიფიკაციის სხვა სახე ითვალისწინებს ეპითელიუმის აგებულების ხასიათს მის ფუნქციებთან დაკავშირებით. აღნიშნულიდან გამომდინარე, არჩევენ *მფარავ* (კანის, გამომფენი - შინაგანი ორგანოების - პირის ღრუს, საყლაპავი მილის, კუჭ-ნაწლავის ტრაქტის, სუნთქვის ორგანოების, საშვილოსნოს, შარდგამომტანი გზებისა და სხვათა - ლორწოვან და სეროზულ გარსებზე) და *ჯირკვლოვან* ეპითელს. ასეთი დაყოფა, გარკვეულწილად, პირობითია, რადგანაც ზოგიერთი ორგანოს, მაგალითად, კუჭის ლორწოვანი გარსის მფარავი ეპითელი სეკრეციას ახორციელებს, ამასთან, ზოგიერთი ჯირკვლოვანი უჯრედი, მაგალითად, ბოკალისებური (ფიალისებური) უჯრედები ნაწლავის მფარავ ეპითელში გაფანტულია მფარავი ეპითელის უჯრედებს შორის.

ეპითელიუმს ბაზალურ მემბრანასთან მისი უჯრედების დამოკიდებულებისა და მათი ფორმის მიხედვით ყოფენ ***ერთშრიან*** და ***მრავალშრიან*** ეპითელიუმად (სქემა 1).

სქემა 1.

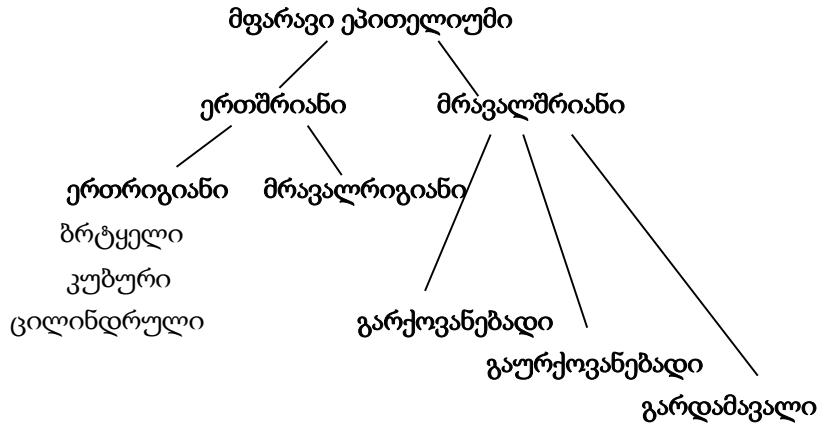

პირველ შემთხვევაში, ქსოვილის ყველა უჯრედია დაკავშირებული ბაზალურ მემბრანასთან, ხოლო თუ ბაზალურ მემბრანასთან დაკავშირებულია მხოლოდ ერთი - ქვედა შრე, დანარჩენი კი ასეთ კავშირს მოკლებულია, ეპითელიუმი მრავალშრიანია. ეპითელიუმის უჯრედები შეიძლება იყოს კუბური, ცილინდრული, ბრტყელი. ***ერთშრიანი*** ეპითელიუმი შეიძლება იყოს **ერთრიგიანი** და **მრავალრიგიანი.** ***მრავალშრიანი*** ეპითელიუმი შეიძლება იყოს **გარქოვანებადი, გაურქოვანებადი** და მრავალშრიანი ეპითელიუმის განსაკუთრებული სახე - **გარდამავალი** ეპითელიუმი. ამ უკანასკნელმა ასეთი სახელწოდება მიიღო გარეგნული სახის გამო, რომელიც იცვლება ამ ეპითელიუმით ამოფენილი ორგანოს, მაგალითად, შარდის ბუშტის კედლის გაჭიმვასთან დაკავშირებით. ერთშრიანი ერთრიგიანი ეპითელი ახორციელებს ნივთიერებათა ცვლას ორგანიზმსა და გარემოს შორის. მაგალითად, ნაწლავის ერთშრიანი ეპითელი უზრუნველყოფს საკვების შეწოვას სისხლსა და ლიმფაში. მრავალშრიანი და აგრეთვე ერთშრიანი მრავალრიგიანი ეპითელი

ძირითადად დამცველობით ფუნქციას ასრულებს, მაგალითად, კანის ეპითელი.

ეპითელიუმი მოთავსებულია ბაზალურ მემბრანაზე, რომლის ქვეშაც ფაშარი ბოჭკოვანი შემაერთებელი ქსოვილი მდებარეობს. ის არ შეიცავს სისხლძარღვებს და მისი კვება ხორციელდება ბაზალური მემბრანის საშუალებით მის ქვეშ მდებარე შემაერთებელი ქსოვილიდან.

ეპითელიოციტები (ლათ. epitheliocyti). ეპითელიუმს, როგორც უჯრედთა ფენას, ახასიათებს პოლარობა, ე.ი. მის ბაზალურ (basis-ფუძე) და აპიკალურ (apex-მწვერვალი) ნაწილებს სხვადასხვა აგებულება აქვთ. ეპითელიოციტებს განსხვავებული ფორმის მიუხედავად, ციტოპლაზმაში აქვთ ზოგადი, აგრეთვე, სპეციალური ორგანელები. ენდოპლაზმური ბადე კარგადაა განვითარებული იმ უჯრედებში, რომლებიც ცილოვანი ბუნების სეკრეტებს გამოიმუშავებს. მაგალითად, კუჭუკანა ჯირკვლის ტერმინალური ნაწილის ჯირკვლოვან უჯრედებში.

ეპითელიოციტებში დიდი რაოდენობით გვხვდება მიტოქონდრიები, რომელთაც აქვთ მოკლე ჩხირების ან ძაფების სახე. ცენტროსომა დიპლოსომის (ცენტრიოლების) სახით მდებარეობს ბირთვის ზემოთ. ცილინდრულ უჯრედებში იგი მოთავსებულია თავისუფალ, აპიკალურ ზედაპირთან ახლოს. მასთანაა დაკავშირებული ეპითელურ უჯრედებში წამწამებისა და შოლტების წარმოქმნა. გოლჯის კომპლექსი კარგადაა განვითარებული სეკრეციის უნარის მქონე უჯრედებში, მაგალითად, ღვიძლის უჯრედებში. ეპითელიოციტების ციტოპლაზმაში ხშირად გვხვდება ტროფიკული, სეკრეტორული ან პიგმენტური ჩანართები. ეპითელიოციტების ბირთვები შეიძლება იყოს მრგვალი, ოვალური ან დისკოს ფორმის. კუბურ უჯრედებში მრგვალია,

ცილინდრულში - ოვალური, ბრტყელში - ოვალური ან დისკოს ფორმის; უმეტესად ერთი ბირთვია, ზოგჯერ - ორი ან მეტი, მაგალითად, მეზოთელიუმის უჯრედებში.

ეპითელური უჯრედების სპეციალიზებული სტრუქტურებია **ტონოფიბრილები.** ისინი ეპითელიოციტების ციტოჩონჩხის შუალედური ფილამენტები, ცილოვანი ბუნების ძაფისებრი სტრუქტურებია (სურ. 3):

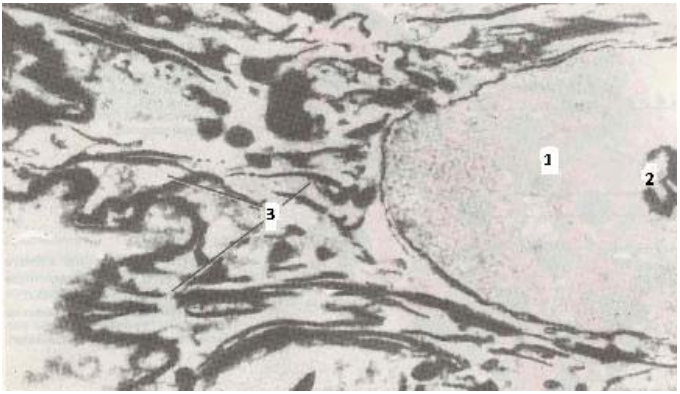

სურ. 3. ტონოფიბრილები ეპითელიოციტებში (ელექტრონული მიკროფოტოგრამა); 1 - ეპითელიოციტის ბირთვი; 2-ბირთვაკი; 3-ტონოფიბრილები..

ელექტრონული მიკროსკოპით ჩანს, რომ ისინი შედგება უწვრილესი - 60 ანგსტრემამდე დიამეტრის ძაფების - ტონოფილამენტებისაგან, რომლებიც ბოლოვდება დესმოსომებთან ახლოს, არ გადადის ერთი უჯრედიდან და უზრუნველყოფენ ეპითელიოციტების სიმტკიცეს.

ეპითელიოციტების აპიკალურ ზედაპირზე შეიძლება იყოს მიკროხაოები, შემწოვი ანუ ცოცხისებრი ყაითანი, წამწამები, შოლტები, სტერეოცილიები ანუ უძრავი წამწამები.

ციტოლემამ იმ უჯრედებში, რომელთაც შეწოვის პროცესე-

ბი ახასიათებს, შეიძლება წარმოქმნას ნაოჭები, რომლებიც შეჭ-რილია ციტოპლაზმაში ტიხრებისა და გამონაზარდების - 1,5 მკ-მდე სიგრძის მიკროხაოების სახით.

მიკროხაოები ციტოპლაზმის უწვრილესი გამონაზარდებია. უჯრედის თავისუფალ, დისტალურ ზედაპირზე მათ აქვთ ჩხი-რების სახე, რომელთა სიგრძე 1,1 მკ, ხოლო სიგანე - 0,1 მკ-ია.

შემწოვი, ანუ *ცოცხისებრი ყაითანი* - მიკროხაოებისგანაა წარმოქმნილი. იგი ფარავს ცალკეული სახის ეპითელიოციტის თავისუფალ, დისტალურ ზედაპირებს, რომელთაც ინტენსიური შეწოვა ახასიათებს (ნაწლავის, თირკმლის). იგი შედგება დიდი რაოდენობით კარგად განვითარებული მიკროხაოსაგან (შეიძ-ლება 3000-მდე).

სტერეოცილიები უჯრედის გრძელი, უმოძრაო მორჩებია. ფაქტიურად, ისინი წამწამები კი არა, გრძელი, დატოტვილი მიკროხაოებია, რომლებიც უჯრედის ზედაპირის ფართობს ზრდის. ისინი გვხვდება სათესლის დანამატის სადინარის ეპი-თელიოციტების აპიკალურ ნაწილში.

წამწამები მოძრავი სტრუქტურებია. ისინი განლაგებულია მოციმციმე უჯრედთა დისტალურ, თავისუფალ ზედაპირზე. წამწამები ციტოპლაზმის გამონაზარდებია, რომლებშიც გადის ორი წყვილი ცენტრალური და ცხრა წყვილი პერიფერიული ძაფი. წამწამების ზედაპირი დაფარულია გარსით, რომელიც უჯრედის მემბრანის გაგრძელებაა. პერიფერიული ძაფები და-კავშირებულია ბაზალურ სხეულაკებთან, რომლებიც უჯრედთა დისტალური ნაწილების ციტოპლაზმაშია განლაგებული. ბაზა-ლური სხეულაკები სახეშეცვლილი ცენტრიოლებია.

შოლტები მამრობითი სასქესო უჯრედების სამოძრაო აპა-რატია. ისინი აგებულებით წამწამებს ჰგავს.

ეპითელიოციტების ბაზალურ ზედაპირზე, სადაც ისინი

შემაერთებელ ქსოვილს ეხება, გვხვდება ბაზალური ნაოჭები და ინვაგინაციები, რომლებიც ზრდის ამ უჯრედების ზედაპირის ფართობს და უზრუნველყოფს მეტაბოლიზმის მაღალ ინტენსივობას შესაბამის უბანში.

ეპითელიოციტების კავშირი. ეპითელურ ქსოვილში უჯრედებს შორის კავშირებიდან გვხვდება 3 ძირითადი კავშირი. **მჭიდრო (მკვრივი) კონტაქტით** (სურ. 4) ეპითელის მომიჯნავე უჯრედების პლაზმური მემბრანის გამონაზარდები ერწყმის ერთმანეთს სრული ან თითქმის სრული სიმტკიცით და ქმნის ერთიან ფენას.

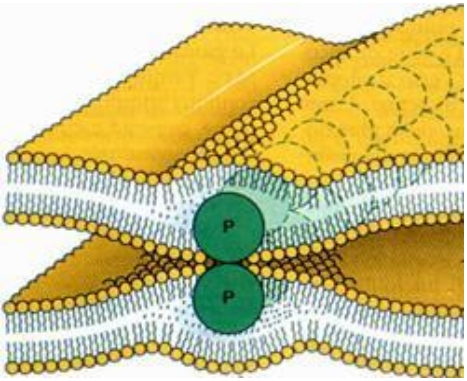

სურ. 4. ეპითელიოციტების კავშირი, მკვრივი კონტაქტი – (ბრმა სარტყელი). PP- შეწებების ზონა.

ეპითელურ უჯრედთა კავშირის სხვა სახეა ადჰეზიური კონტაქტი (შეწებების ტიპის კონტაქტი - შეწებების სარტყელი) **დესმოსომების** მეშვეობით (ბერძნ. desmos - კავშირი, soma - სხეული) (სურ. 5, 6). იგი უჯრედშორისი კონტაქტის ყველაზე უნივერსალური საშუალებაა. ასეთი კავშირის დროს ეპითელიუმის უჯრედებს შორის ვიწრო ნაპრალები რჩება, რომლებშიც ქსოვილის სითხე ცირკულირებს. დესმოსომების წარმოქმნის

ადგილას ნაპრალები კი არ წყდება, არამედ ვიწროვდება. ამის გამო დესმოსომებში უჯრედები უფრო უახლოვდება ერთმანეთს თავიანთი ზედაპირებით. თითოეული დესმოსომა ორი ნახევ-რისაგან შედგება, ერთი ეკუთვნის ერთ უჯრედს, ხოლო მეორე - მეზობელ უჯრედს. დესმოსომების ნახევრებს აქვს შიგნითა და გარეთა ნაწილები. გარეთა ნაწილი წარმოდგენილია უჯრედის გარსის გასქელებით, შიგნითა - ციტოპლაზმური, უფრო განიერი და ნაკლებად მკვრივია, შედგება წვრილი ძაფების ბადისაგან. თუ უჯრედში ტონოფიბრილებია, ისინი აღწევენ დესმოსომების ნახევრებში და ისე ბოლოვდებიან იქ, რომ არ გადადიან ერ-თიდან მეორე უჯრედში.

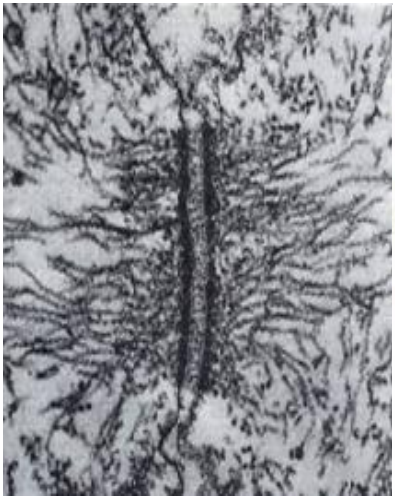

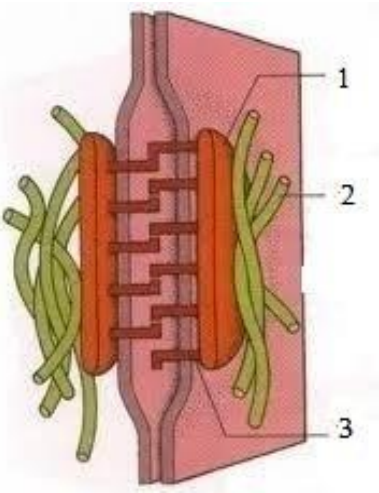

ა ბ

სურ. 5. ეპითელიოციტების კავშირი. დესმოსომა.
ა –ელექტრონული მიკროფოტო; **ბ-სქემა.** 1-ციტოპლაზმური „ღილი“**;**
2- შუალედური ფილამენტები; 3- კადჰერინი.

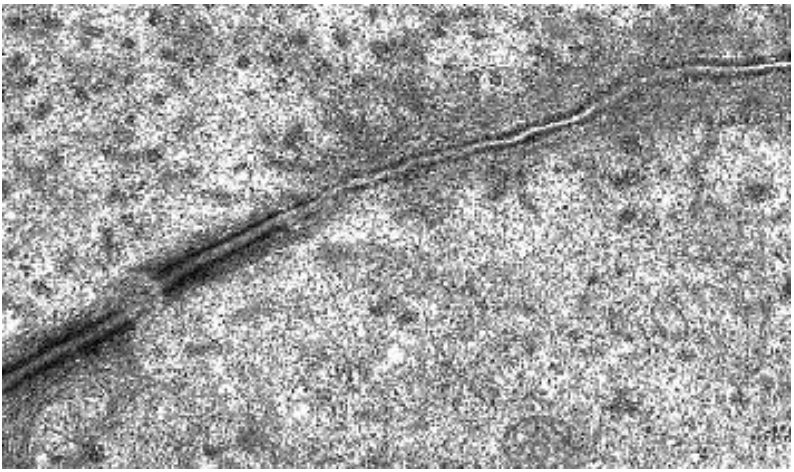

სურ. 6. ეპითელიოციტების კავშირი. შეწებების სარტყელი

იმ შემთხვევაში, როცა უჯრედშორისი ნაპრალები საკმაოდ განიერია, მეზობელი უჯრედების ერთიმეორისაკენ მიმართულ ზედაპირებზე წარმოიქმნება სხვადასხვა ფორმის ციტოპლაზმური გამონაზარდები. მათ დაბოლოებაზე განლაგებულია დესმოსომების ნახევრები. სინათლის მიკროსკოპში კავშირის ეს სახე **ციტოპლაზმური ხიდაკების** სახით ჩანს.

ეპითელური უჯრედები შეიძლება შეერთდეს სხვა გზითაც, მაგალითად, **ინვაგინაციით** (ნექსუსი ან ნაპრალისებური კავშირი) _ მეზობლად მდებარე უჯრედების სხეულთა ფოსოებში მორჩების ურთიერთშეღწევის ხარჯზე. ასეთი კავშირის დროს ხდება ინფორმაციის უშუალო გაცვლა უჯრედებს შორის. მისი მეშვეობით უჯრედებს შორის იცვლება, დაბალმოლეკულური ნაერთები.

ეპითელური უჯრედები ბაზალურ მემბრანასთან შეიძლება დაკავშირებული იყოს **ნახევარდესმოსომებით,** რომლებიც აგებულებით დესმოსომების ნახევრების ანალოგიურია.

ბაზალური მემბრანა. ბაზალური მემბრანა 1 მკმ სისქის თხელი, ჰომოგენური ფირფიტაა, რომელზედაც ეპითელიუმია განლაგებული. იგი, როგორც ეპითელიუმის, ისე შემაერთებელი ქსოვილის წარმონაქმნია. შედგება ამორფული ნივთიერებისა და ფიბრილური სტრუქტურებისაგან, შეიცავს ნახშირწყლოვან-ცილოვან-ლიპიდურ კომპლექსებს, რომლებიც განაპირობებს ნივთიერებათა შერჩევით განვლადობას. ბაზალური მემბრანა ასრულებს ქსოვილთა შორის სტრუქტურული და ფილტრაციული ბარიერის ფუნქციას, მონაწილეობს უჯრედთა პროლიფერციისა და დიფერენციაციის პროცესების რეგულაციაში, უზრუნველყოფს უჯრედთა პოლარობას, არეგულირებს უჯრედთა მიგრაციის პროცესებს. ვარაუდობენ, რომ ბაზალური მემბრანა უჯრედშორისი კავშირების ჩამოყალიბებისათვის აუცილებელ მნიშვნელოვან ინფორმაციას შეიცავს. მაგალითად, ცნობილია, რომ კუნთოვან უჯრედებში ბაზალური ფირფიტის არსებობა აუცილებელია ახალი ნერვ-კუნთოვანი კავშირების ჩამოყალიბებისათვის.

ბაზალური მემბრანის მეშვეობით ეპითელიუმი დიფუზიურად იკვებება მის ქვეშმდებარე შემაერთებელ ქსოვილში მოთავსებული სისხლძარღვებით.

2.2. ერთშრიანი ეპითელიუმი

ერთშრიან ეპითელიუმში გამოყოფენ **ერთრიგიან** და **მრავალრიგიან** ეპითელს. ერთი რიგით წარმოდგენილ ეპითელში ყველა უჯრედს აქვს ერთნაირი ფორმა - ბრტყელი, კუბური ან პრიზმული. ბირთვებიც, შესაბამისად, ერთ დონეზე, ერთ რიგში მდებარეობს. ასეთ ეპითელს *იზომორფულს* უწოდებენ. ერთ-

შრიან ეპითელს, რომლის უჯრედებიც სხვადახვა ზომისაა და ბირთვებიც სხვადასხვა დონეზეა ანუ რამდენიმე რიგადაა განლაგებული, უწოდებენ *მრავალრიგიან* ანუ *ფსევდომრავალშრიან* ეპითელს.

2.2.1. ერთშრიანი ბრტყელი ეპითელიუმი

ერთშრიანი ბრტყელი ეპითელიუმი **(მეზოთელიუმი)** (სურ. 7, 8). მეზოდერმის იმ ნაწილის წარმონაქმნია, რომელიც ქმნის სხეულის მეორად ღრუს, ე.ი ცელომს. იგი ამოფენს პლევრის ფურცლებს, ხელს უწყობს ფილტვების სუნთქვითი ექსკურსიის ადვილად განხორციელებას, გულის შეკუმშვას და ნაწლავის პერისტალტიკას. მეზოთელიუმი ხელს უშლის დაზიანების შემთხვევაში შეხორცებების წარმოქმნას მუცლისა და გულმკერდის ღრუს ორგანოებს შორის. მეზოთელიოციტები პოლიგონური ფორმისაა - არასწორი კიდეებით. ბირთვების განლაგების ადგილას უჯრედები რამდენადმე გასქელებულია. ზოგიერთი შეიცავს არა - ერთ, არამედ - ორ ან რამდენიმე ბირთვს, რაც დაუმთავრებელი ამიტოზური თუ მიტოზური გაყოფის შედეგია. უჯრედებს თავისუფალ ზედაპირზე, რომელიც მიმართულია მუცლის ღრუსაკენ, აქვს მიკროხაოები. მეზოთელის საშუალებით ხდება სეროზული სითხის გამოყოფა და შეწოვა. სეროზული გარსის დაზიანების დროს მეზოთელიუმის უჯრედები იკუმშებიან, სცილდებიან ერთმანეთს, მრგვალდებიან და ადვილად სცილდებიან ბაზალურ მემბრანას, რის შედეგადაც შეკუმშულ უჯრედთა შორის ან ჩამოფცქვნილ უჯრედთა ადგილას წარმოიქმნება ხვრელები - სტომატები.

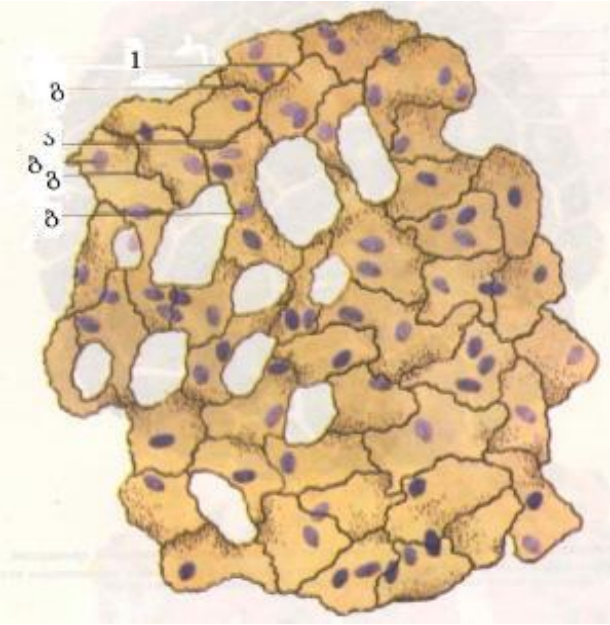

სურ. 7. ბადექონის ერთშრიანი ბრტყელი ეპითელი (მეზოთელი).
1-ეპითელური უჯრედები; ა) ციტოპლაზმა; ბ) ბირთვი;
გ) უჯრედის საზღვრები.

ერთშრიანი ბრტყელი ეპითელით - **ენდოთელით** (სურ. 9, 10) ამოფენილია სისხლისა და ლიმფის ძარღვების სანათურები, აგრეთვე, გულის საკნები გვხვდება თვალის რქოვანაში. იგი წარმოადგენს ბაზალურ მემბრანაზე ერთ შრედ განლაგებული ბრტყელი უჯრედების _ ენდოთელიოციტების ფენას. ენდოთელი მონაწილეობს სისხლსა და სხვა ქსოვილებს შორის ნივთიერებათა და გაზთა ცვლაში. მისი დაზიანებისას შესაძლოა, განვითარდეს სისხლძარღვებში სისხლის დინების ცვლილება და მათ სანათურებში სისხლის შედედებისა და თრომბის წარმოქმნა.

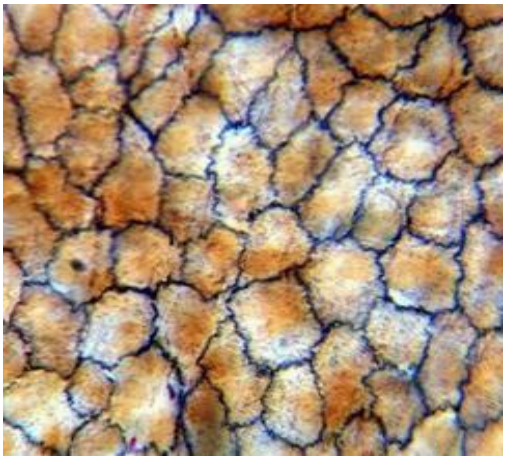

სურ. 8. ერთშრიანი ბრტყელი ეპითელი (მეზოთელი)

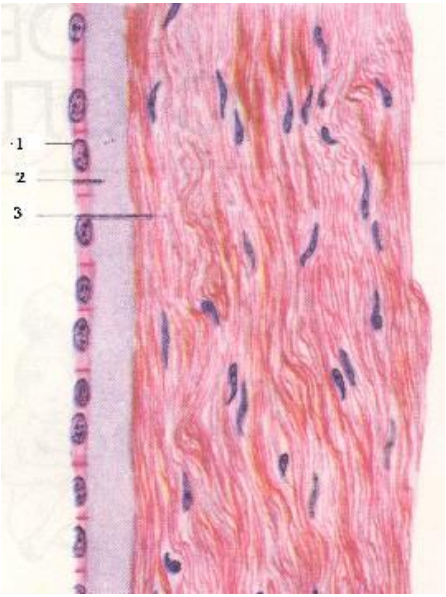

სურ. 9. თვალის რქოვანას ერთშრიანი ბრტყელი ეპითელი (ენდოთელი). 1 – ენდოთელის უჯრედები ბირთვებით; 2-დესცემენტის გარსი (რქოვანას უკანა ძირითადი გარსი); 3–რქოვანას საკუთარი ნივთიერება..

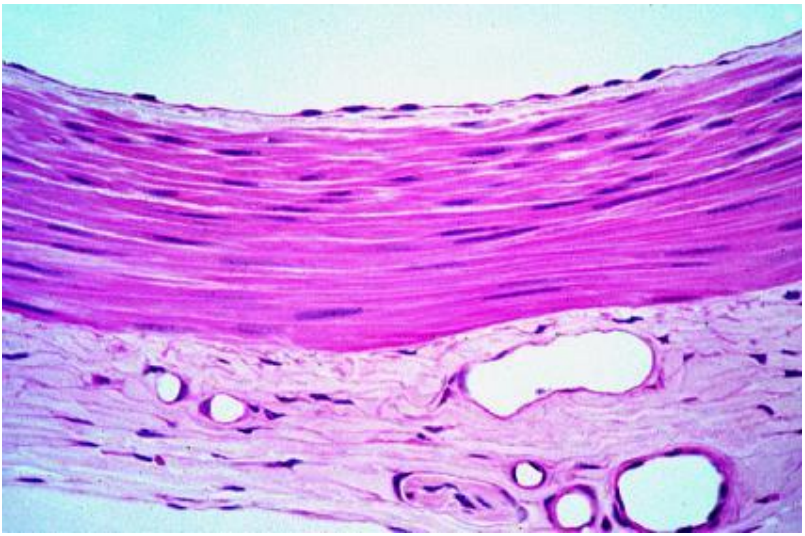

სურ. 10. სისხლძარღვის ამომფენი ერთშრიანი ბრტყელი ეპითელი (ენდოთელი)

2.2.2. ერთშრიანი კუბური ეპითელიუმი

ერთშრიანი კუბური ეპითელით ამოფენილია თირკმლის მილაკების პროქსიმალური და დისტალური ნაწილები, მრავალი ჯირკვლის, მაგალითად, ღვიძლის, კუჭუკანა ჯირკვლის და სხვათა გამომტანი სადინარების წვრილი ტოტები, აგრეთვე, ფილტვების სასუნთქი გზების უწვრილესი ტოტები (სურ.11). იგი ვითარდება ექტოდერმისა და მეზოდერმისაგან. თირკმლის მილაკების ეპითელი სისხლში პირველადი შარდიდან ზოგიერთი ნივთიერების უკუშეწოვის (რეაბსორბციის) ფუნქციას ასრულებს.

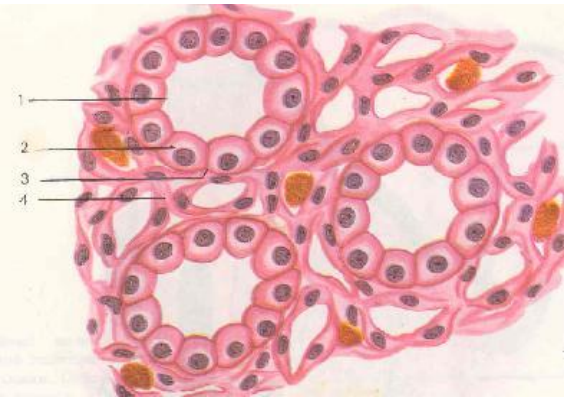

სურ. 11. თირკმლის არხების კუბური (დაბალპრიზმული) ერთშრიანი ეპითელი. 1 - არხის სანათური; 2 -კუბური უჯრედები; 3 -ბაზალური მემბრანა; 4-შემაერთებელი ქსოვილი და არხისირგვლივი სისხლძარღვები.

2.2.3. ერთშრიანი ცილინდრული (პრიზმული) ეპითელი

ერთშრიანი ცილინდრული (პრიზმული) ეპითელი გვხვდება საჭმლის მომნელებელი ტრაქტის შუა ნაწილის ორგანოებში, ამოფენს კუჭის, წვრილი და მსხვილი ნაწლავების, ნაღვლის ბუშტის, ღვიძლისა და კუჭუკანა ჯირკვლის გამომტანი სადინარების შიგა ზედაპირს, თირკმლის შემკრები მილაკები ამოფენს საშვილოსნოსა და კვერცხსავალის ღრუს (სურ. 12).

ერთშრიანი პრიზმული ეპითელი ვითარდება ენტოდერმისა და მეზოდერმისაგან. კუჭში ერთშრიანი პრიზმული ეპითელის ყველა უჯრედი ჯირკვლოვანია, გამოიმუშავებს ლორწოს, რომელიც იცავს კუჭის კედელს საკვების ულუფისა და კუჭის წვენის მომნელებელი ნივთიერებების უხეში ზემოქმედებისაგან. გარდა ამისა, კუჭის ეპითელით შეიწოვება სისხლში წყალი და ზოგიერთი მარილი. წვრილ ნაწლავში ერთშრიანი პრიზმული ეპითელი („ყაითნოვანი“ ეპითელი) ასრულებს აქტიური შეწოვის ფუნქციას.

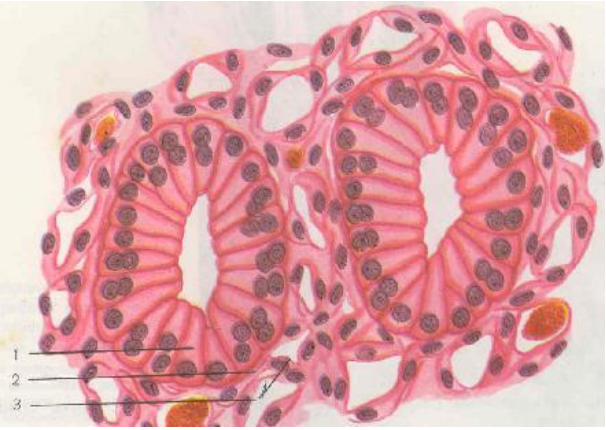

სურ.12. თირკმლის შემკრები მილის ერთშრიანი ცილინდრული (მაღალპრიზმული) ეპითელი. 1 - ცილინდრული ფორმის უჯრედები; 2- ბაზალური მემბრანა; 3- შემაერთებელი ქსოვილი.

ეპითელი წარმოქმნილია პრიზმული ეპითელიოციტებით, რომელთა შორისაც განლაგებულია ბოკალისებური (ფიალისებური) უჯრედები. ეპითელიოციტებს კარგად გამოხატული ჯაგრისისებური შემწოვი ყაითანი გააჩნიათ, რომელიც მრავალრიცხოვანი მიკროხაოთია წარმოდგენილი. ისინი მონაწილეობს საკვების ფერმენტულ დაშლაში (კედლისმიერი მონელება) და წარმოქმნილი პროდუქტების შეწოვაში სისხლსა და ლიმფაში.

ნაწლავის ერთშრიანი ყაითნოვანი ეპითელიუმი ვითარდება ენტოდერმიდან.

ერთშრიანი ცილინდრული (პრიზმული) ეპითელიუმი, რომელიც ამოფენს კვერცხსავალს, საშვილოსნოს, ზურგის ტვინის არხს, მოციმციმე _ წამწამოვანი უჯრედებისაგან შედგება. კვერცხსავალის სანათური - ერთშრიანი პრიზმული ეპითელია ორი რიგის უჯრედებით, რომელთა უმეტესობა წამწამიანია. ზურგის ტვინის ცენტრალური არხი ამოფენილია ეპენდიმით - ეპითელით, რომლის ზედაპირზეც დიფერენცირდება წამწამები,

რომლებიც ხელს უწყობს ცერებროსპინური სითხის მოძრაობას. პოსტემბრიონულ პერიოდში წამწამები თანდათან იკარგება და შენარჩუნდება მხოლოდ ზოგიერთ ნაწილში, მაგალითად, შუა ტვინის წყალსადენში. ეპენდიმოგლიური ეპითელიუმის განვითარების წყაროა ნეიროექტოდერმა.

კუჭის ეპითელიუმის თავისებურებაა - გამოყოს ლორწო, რომელიც კუჭის კედელს იცავს დაზიანებისაგან. ეპითელის ასეთ სახესხვაობას ერთშრიან ცილინდრულ ჯირკვლოვან ეპითელს უწოდებენ, მის უჯრედებს - გლანდულოციტებს.

ამრიგად, ერთშრიანი ცილინდრული ეპითელიუმი სხვადასხვა მორფოლოგიისა და ფუნქციისაა და იგი შეიძლება დავყოთ ყაითნოვან (სურ. 13), მოციმციმე (სურ. 14,15) და ჯირკვლოვან ეპითელიუმად (სურ. 16).

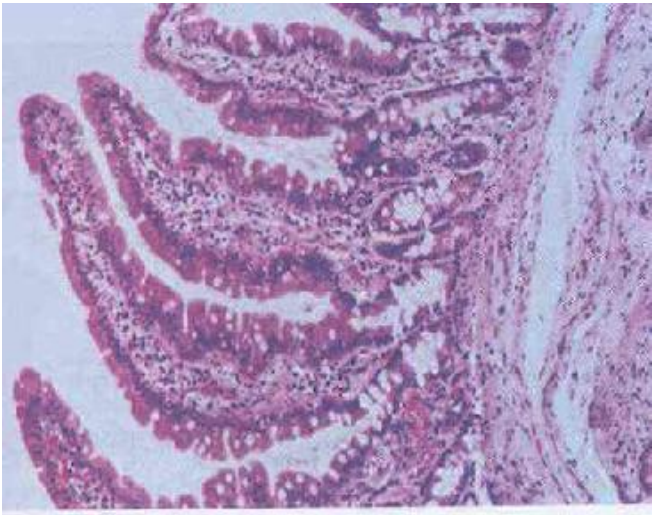

სურ. 13. ყაითნოვანი ეპითელი. წვრილი ნაწლავის ერთშრიანი. ცილინდრული ეპითელი (წვრილი ნაწლავის ხაოები).

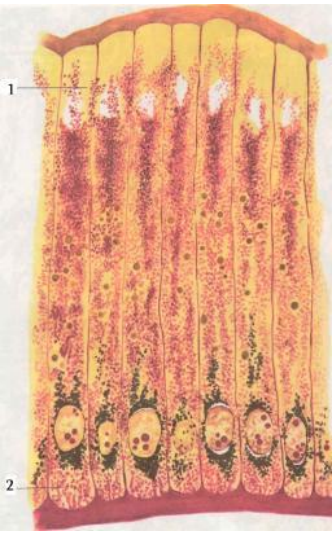

სურ. 14. ასკარიდას ნაწლავის ეპითელი. 1-მიტოქონდრიები (მარცვლის ფორმის); 2-მიტოქონდრიები (ძეწკვის ფორმის).

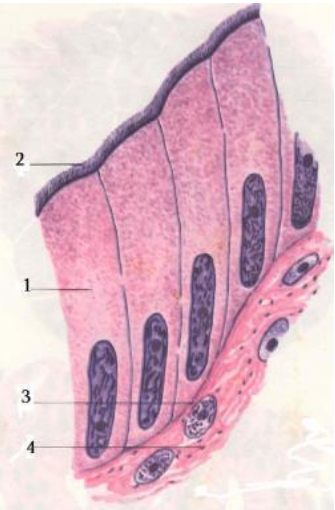

სურ. 15. კვერცხგამტარის ერთშრიანი წამწამოვანი (მოციმციმე) ეპითელი. 1-ცილინდრული უჯრედები; 2-უჯრედის წამწამები; 3-ბაზალური მემბრანა; 4-შემაერთებელი ქსოვილი.

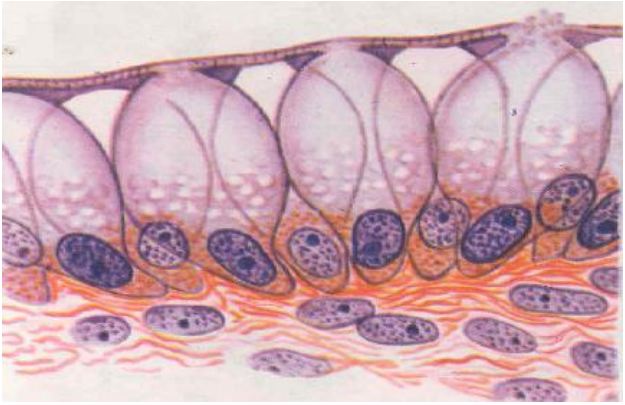

სურ. 16. ერთშრიანი ჯირკვლოვანი ეპითელი.
მსხვილი ნაწლავის ეპითელის ბოკალისებური უჯრედები.

2.2.4. ერთშრიანი მრავალრიგიანი ეპითელი

ერთშრიანი მრავალრიგიანი ეპითელი ვითარდება ენტოდერმიდან. იგი ამოფენს ჰაერგამტარ გზებს _ ცხვირის ღრუს, ტრაქეას, მსხვილ და საშუალო კალიბრის ბრონქებს და ბევრ სხვა ორგანოს. ჰაერგამტარ გზებში მრავალრიგოვანი ეპითელი წამწამოვანი ანუ მოციმციმეა. მასში არჩევენ სხვადასხვა ტიპის უჯრედებს: წამწამოვანს (მოციმციმე), მოკლე და გრძელ ჩართულ, ლორწოვან (ბოკალისებურ) უჯრედებს, აგრეთვე ბაზალურ – მარცვლოვან (ენდოკრინულ) უჯრედებს (სურ. 17,18).

ჩართული უჯრედები ბაზალურ მემბრანაზე ფართო პროქსიმალური ნაწილით ემაგრება. მოციმციმე უჯრედებს ეს ნაწილი ვიწრო აქვთ, ხოლო მათი ფართო დისტალური ნაწილი ორგანოს სანათურისკენაა მიმართული. თიოეული მოციმციმე უჯრედი 250-მდე წამწამს შეიცავს. წამწამები თანმიმდევრულად, ერთმანეთის მიყოლებით მოძრაობენ. მოციმციმე და ჩართული უჯრედების გარდა მოციმციმე ეპითელის შემადგენლობაში მუდმივადაა ლორწოს გამომყოფი ბოკალისებური უჯრედები.

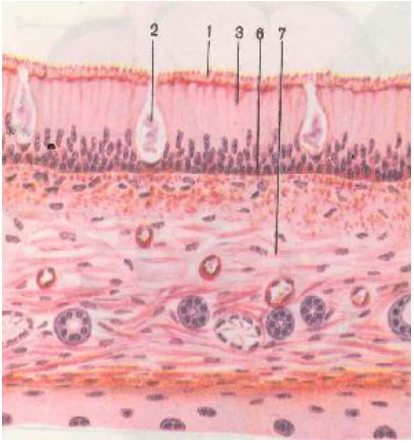

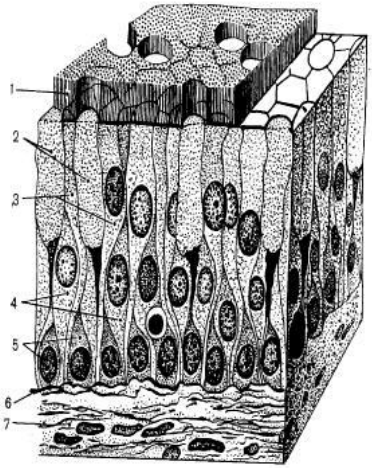

ა ბ

სურ. 17. ერთშრიანი მრავალრიგიანი ეპითელი. **ა**-შეღებილია ჰემატოქსილინ-ეოზინით; **ბ**_აგებულების სქემა: 1-უჯრედის წამწამები; 2-ფიალისებური (ბოკალისებური) უჯრედები; 3-წამწამოვანი (მოციმციმე) უჯრედები; 4-გრძელი ჩართული უჯრედები; 5-მოკლე ჩართული უჯრედები; 6-ბაზალური მემბრანა; 7-შემაერთებელი ქსოვილი.

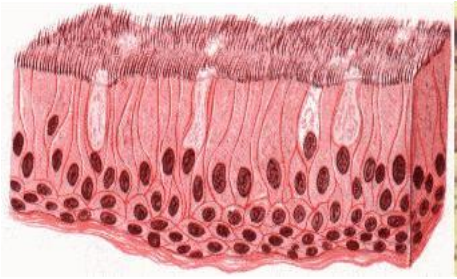

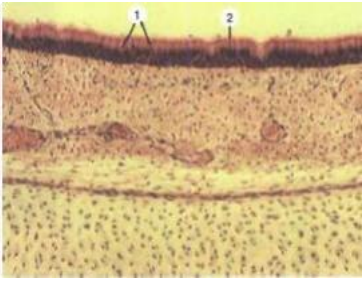

ა ბ

სურ. 18. ტრაქეის მრავალრიგიანი მოციმციმე ეპითელი.
ა – სქემა; **ბ** – განივი ჭრილი სინათლის მიკროსკოპში.
1 –ეპითელიოციტები; 2- წამწამები უჯრედის აპიკალურ ზედაპირზე.

ჰაერგამტარ გზებში ჰაერთან ერთად მოხვედრილი მტვრის ნაწილაკები ილექება ეპითელის ლორწოვან ზედაპირზე და მისი მოციმციმე წამწამების მოძრაობის შედეგად თანდათანობით გამოიდევნება ცხვირის ღრუში და შემდგომ - გარემოში. ჰაერგამტარი გზების ეპითელში მოციმციმე, ჩართული და ლორწოვანი ეპითელიოციტების გარდა შეიძლება შეგვხვდეს ენდოკრინული ბაზალურ-მარცვლოვანი უჯრედები. ეს უჯრედები სისხლში გამოყოფენ ჰორმონებს, რომლებიც ახორციელებენ სასუნთქი სისტემის ადგილობრივ რეგულაციას.

2.3. მრავალშრიანი ეპითელი

მრავალშრიანი ბრტყელი ეპითელი სამი სახისაა: **გარქოვანებადი, გაურქოვანებადი და გარდამავალი.**

2.3.1. მრავალშრიანი ბრტყელი გაურქოვანებადი ეპითელი

მრავალშრიანი ბრტყელი გაურქოვანებადი ეპითელი გარედან ფარავს თვალის რქოვანას (სურ. 19), ამოფენს პირის ღრუს, საყლაპავ მილს, საშოს, საშვილოსნოს ყელს. თირკმლის მენჯებში გარდამავალი ეპითელი მრავალშრიანი გაურქოვანებადი ეპითელით იცვლება. მასში არჩევენ უჯრედების სამ შრეს: ბაზალურ, წვეტიანი უჯრედებისა და ბრტყელი უჯრედების შრეებს.

ბაზალური შრე შედგება ცილინდრული ფორმის უჯრედებისაგან, რომლებიც განლაგებული არიან ბაზალურ მემბრანაზე. ამ შრის ხარჯზე ივსება ეპითელიუმის ზედაპირიდან ჩამოფცქვნილი დაღუპული უჯრედები. წვეტიანი უჯრედების შრე შედგება უსწორმასწორო ფორმის მრავალკუთხა უჯრედებისაგან. მათი სხეულიდან გამოდის ერთი-ორი მოკლე მორჩი, რომ-

ლებიც ბაზალური შრის უჯრედების აპიკალურ ბოლოებს შორის შედის. ბაზალური და, განსაკუთრებით, წვეტიანი უჯრედების შრეში კარგადაა განვითარებული ე.წ. უჯრედშორისი ხიდაკები. ესენი, სინამდვილეში, პროტოპლაზმური მორჩებია, რომლებიც ერთმანეთს მჭიდროდ ეხება. შეხების ადგილას მათ შორის დესმოსომებია. თუ ასეთ უჯრედს გამოვაცალკევებთ, მაშინ პროტოპლაზმური მორჩები გამოიყოფა მოკლე წვეტების სახით, რომლებიც მის ზედაპირს ფარავენ. ამიტომ უწოდებენ მათ წვეტიან უჯრედებს.

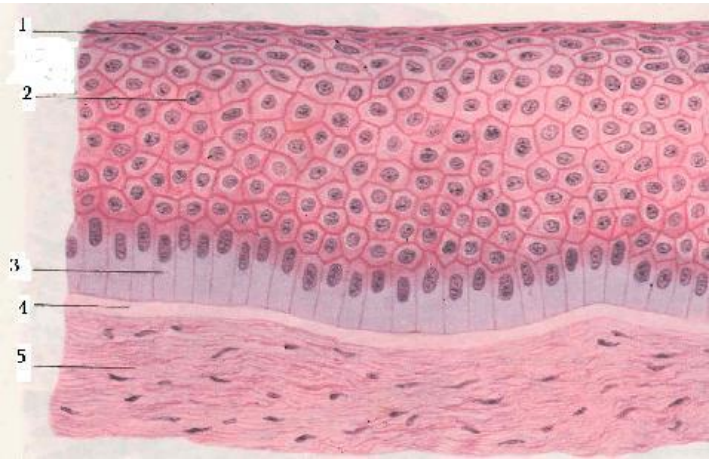

სურ. 19. თვალის რქოვანას მრავალშრიანი ბრტყელი ეპითელი (გაურქოვანებადი). 1-ზედაპირული შრის უჯრედები; 2-შუა შრის უჯრედები; 3-ბაზალური შრის უჯრედები; 4-ბაზალური მემბრანა; 5-რქოვანას საკუთარი ნივთიერება (შემაერთებელი ქსოვილი).

ბაზალური და წვეტიანი უჯრედების ციტოპლაზმაში განლაგებულია ტონოფიბრილები, რომელთაც წვრილი ძაფების სახე აქვთ (ტონოფიბრილები მკვრივი სტრუქტურებია, რომლებიც ზრდიან უჯრედების მდგრადობას მექანიკური ზემოქმე-

დებისადმი).

ეპითელიუმის ზედა უჯრედები ბრტყელი უჯრედებისაგან შედგება. ისინი თანდათან იღუპება და ჩამოიფცქვნება ეპითელიუმის ზედაპირიდან.

2.3.2. მრავალშრიანი ბრტყელი გარქოვანებადი ეპითელიუმი

მრავალშრიანი ბრტყელი გარქოვანებადი ეპითელიუმი კანის ზედაპირს ფარავს და ეწოდება **ეპიდერმისი.** იგი ვითარდება კანის ექტოდერმიდან.

კანი ორგანიზმის გარეთა საფარველს ქმნის მისი საერთო ფართობი ადამიანის სხეულზე 16 000 სმ^2-ია. კანი შედგება რამდენიმე ათეულ შრედ განლაგებული უჯრედებისაგან, რომელთა გაერთიანება შეიძლება 4-5 შრედ. ეპითელიუმი, რომელიც ფარავს ხელისგულისა და ფეხისგულის კანს, შედგება 5 შრისაგან (სურ.20): *ბაზალური, წვეტიანი უჯრედების, მარცვლოვანი, პრიალა და რქოვანა* შრეებისაგან. სხეულის დანარჩენი უბნები დაფარულია ეპითელიუმით, რომელშიც არ არის პრიალა შრე.

უშუალოდ ბაზალურ მემბრანაზე, რომელიც ეპითელიუმს შემაერთებელი ქსოვილისაგან გამოყოფს, მდებარეობს ბაზალური შრის წარმომქმნელ უჯრედთა ერთი შრე. მასში არჩევენ ორი სახის უჯრედებს: *ბაზალურსა და მელანოციტებს (პიგმენტური უჯრედები). ბაზალურ უჯრედებს* აქვს ცილინდრული ფორმა, ისინი ერთმანეთთან და ზემოთ მდებარე უჯრედებთან დესმოსომების მეშვეობითაა შეერთებული. *მელანოციტებს* აქვს პიგმენტ მელანინის სინთეზის უნარი. ამდენად, ისინი დიდი რაოდენობით შეიცავს მელანინის მარცვლებს. მელანოციტებს აქვთ მუქი ბირთვები და ნათელი, ოდნავ ბაზოფილური ციტოპლაზმა.

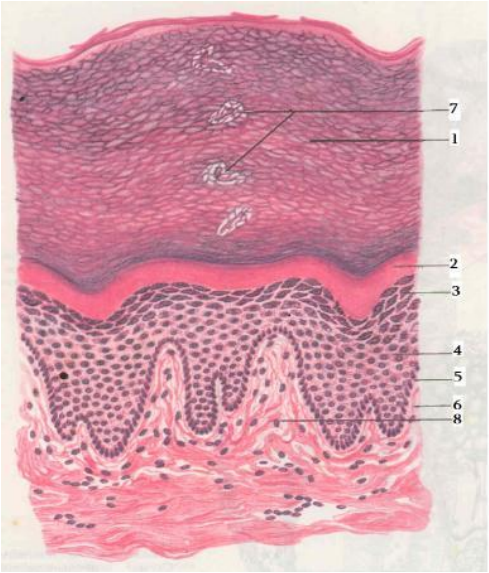

სურ. 20. ადამიანის თითის კანის მრავალშრიანი ბრტყელი გარქოვანებადი ეპითელი. 1-რქოვანა შრე; 2-პრიალა შრე; 3- მარცვლოვანი შრე; 4-წვეტიანი შრე; 5-ბაზალური შრე; 6– ბაზალური მემბრანა; 7-საოფლე ჯირკვლის გამომტანი სადინარი; 8–ბოჭკოვანი შემაერთებელი ქსოვილი.

ბაზალური უჯრედების ზემოთ 5-10 შრედაა განლაგებული პოლიგონური ფორმის უჯრედები, რომლებიც ეპიდერმისის *წვეტიანი უჯრედების* შრეს ქმნის. უჯრედებს შორის კარგად ჩანს მრავალრიცხოვანი პროტოპლაზმური მორჩი, რომელთა შეხვედრის ადგილას დესმოსომებია.

ბაზალურ და წვეტიან უჯრედებში წვრილი ძაფების სახით ვლინდება ტონოფიბრილები, რომლებიც დესმოსომებში ბოლოვდება. თითოეული მათგანი 60-150 Å დიამეტრის წვრილი ბოჭკოების - ტონოფიბრილების კონაა. ეპიდერმისის ბაზალური და წვეტიანი შრეების უჯრედებისათვის დამახასიათებელია ინტენსიური მიტოზური დაყოფის უნარი. ამიტომაც უწოდებენ მათ საერთო სახელწოდებას – *საზრდელ ანუ მალპიგის შრეს.*

მათი მიტოზური აქტივობა იმდენად მაღალია, რომ ეპიდერ-მისის მთლიანი განახლება დაახლოებით 19-20 დღის განმავ-ლობაში ხდება.

საზრდელი შრის ზემოთ *მარცვლოვანი შრეა.* იგი შედგება 3-4 რიგად განლაგებული, შედარებით ბრტყელი უჯრე- დების-გან. მათი ციტოპლაზმა შეიცავს განსაკუთრებული ნივთიერების - *კერატოჰიალინის* მარცვლებს. კერატოჰიალინი ფიბრილური ცილების ჯგუფს მიეკუთვნება და გამოირჩევა არგინინის, ლი-ზინის, ჰისტიდინის, ცისტეინის მაღალი შემცველობით. ამ ნივთიერების არსებობა მიუთითებს იმაზე, რომ მათში იწყება გარქოვანების პროცესი. მას რქოვანა ნივთიერების - კერატინის საწყის სტადიად თვლიან. მომდევნო შრე არის *პრიალა შრე.* ისიც შედგება 3-4 რიგად განლაგებული ბრტყელი უჯრედები-საგან, რომელთა ბირთვები დაღუპვის გამო არ იღებება, ციტო-პლაზმა კი გაჟღენთილია ცილოვანი ნივთიერებით - *ელეიდი-ნით* (ელეიდინი წარმოიქმნება კერატოჰიალინის მარცვლებიდან და განსხვავდება დისულფიდური ჯგუფების მეტი შემცველო-ბით. ამიტომაა კანის დაავადების სამკურნალო მალამოების შემადგენლობაში გოგირდი). პრიალა შრეს პრეპარატზე აქვს უფრო მეტად პრიალა, ჰომოგენურად შეღებილი თასმის სახე, რომლის შემადგენლობაშიც უჯრედები არ ჩანს. პრიალა შრის უჯრედები რქოვანა ქერცლებად გარდაქმნის სტადიაშია, რო-მელთაგანაც შედგება მომდევნო შრე.

ეპიდერმისის ზედაპირული შრეა *რქოვანა შრე.* იგი რამდენი-მე ათეული რიგი გარქოვანებული უჯრედისაგან - რქოვანა ქერცლებისაგან შედგება, რომლებიც ფორმით ბალიშებს ჰგვანან. ეს ქერცლები შეიცავს ელეიდინზე უფრო მკვრივ ნივთიერებას - კერატინს და ჰაერის ბუშტუკებს. კერატინი გოგირდით (5%) მდიდარი ცილაა და ძლიერ მდგრადია მრავალი ქიმიური აგენ-

ტის მიმართ (მჟავა, ტუტე და სხვა). გარემოსთან შეხების გამო ყველაზე ზედაპირული ქერცლები მუდმივად ჩამოიფცქვნება და ახლით შეიცვლება, რაც ხდება ბაზალური შრის გამრავლებადი და თანდათანობით დიფერენცირებადი უჯრედების ხარჯზე. ეს მოვლენა ფიზიოლოგიური რეგენერაციის სახელითაა ცნობილი. ადამიანის კანის რქოვანა შრე მთლიანად განახლდება 7-11 დღის განმავლობაში. იგი ძლიერ დრეკადია და სითბოს ცუდი გამტარი.

ეპიდერმისი ასეთი აგებულებისაა ხელისგულებსა და ფეხისგულებში, სხვა უბნებში ეპიდერმისი მნიშვნელოვნად თხელია, მაგალითად, თავის თმიან ნაწილზე 70-100 მკმ-ს არ აღემატება. მასში არ არის - პრიალა, ზოგჯერ კი - მარცვლოვანი შრე. რქოვანას შრე კი მხოლოდ 2-3 რიგად განლაგებული გარქოვანებული უჯრედების ქერცლებითაა წარმოდგენილი.

ზოგიერთი გარე თუ შინაგანი ფაქტორის გავლენით ეპიდერმისის ხასიათი შეიძლება შეიცვალოს, მაგალითად, A ავიტამინოზის დროს გარქოვანების პროცესი ძლიერდება. ეპიდერმისში მუდმივად მიმდინარე რეგულაციისა და დიფერენცირების პროცესები ხსნის მასში დიდი რაოდენობით ფერმენტების არსებობას. ისინი მონაწილეობს, როგორც ნივთიერებათა ცვლის, ასევე უჯრედების პროლიფერაციის (გამრავლების) პროცესში. ეპიდერმისში განსაკუთრებული მნიშვნელობა აქვს მუკოპოლისაქარიდებს, რომლებიც მაღალი წებოვნების გამო უჯრედშორის სივრცეში ასრულებს მაცემენტებელი ნივთიერების როლს. ეპიდერმისის ამავე უბნებში გვხვდება ცხიმებიც, რომლებიც მუკოპოლისაქარიდებთან ნაერთებს ქმნიან.

კანი (სურ.21) სხვადასხვა ფუნქციას ასრულებს. იგი ქმნის საფარველს და ამდენად, ასრულებს **დამცველობით ფუნქციას,** რადგანაც დაზიანებისაგან იცავს მის ქვეშ მდებარე ნაწილებს.

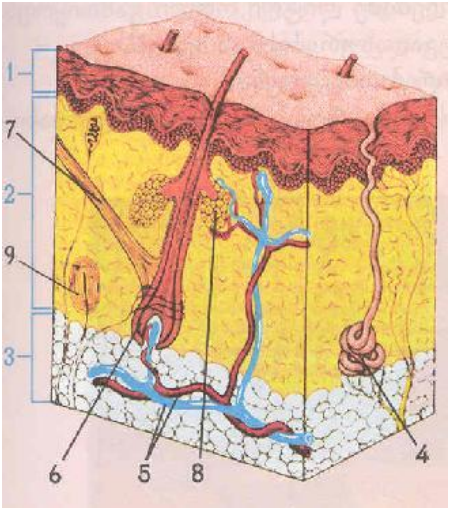

სურ. 21.კანი. 1-ეპიდერმისი; 2-დერმა; 3-ცხიმოვანი უჯრედები; 4-საოფლე ჯირკვალი; 5-სისხლძარღვები; 6-თმის ძირი; 7-თმის ამწევი კუნთი; 8-ცხიმის ჯირკვალი; 9-რეცეპტორი.

ამასთან, კანი არ ატარებს მიკროორგანიზმებს და გახსნილ შხამიან თუ მავნე ნივთიერებებს. კანი მონაწილეობს ორგანიზმში ნივთიერებათა საერთო ცვლაში. რქოვანა შრის ეპითელიუმი მკვრივია და ცუდი სითბოგამტარი, რაც მნიშვნელოვანია მექანიკური ზემოქმედებისას და თერმორეგულაციის პროცესში. კანი მონაწილეობს არა მარტო **სითბოს,** არამედ **წყლის** ცვლის რეგულაციაშიც.

კერატინი თითქმის შეუღწევადია წყლისთვის, ამიტომ ორგანიზმი, რომლის შემადგენლობაშიც ბევრი წყალია, ცოცხლობს მშრალ ატმოსფეროში.

კერატინის არსებობის გამო, მტკნარ წყალში ბანაობისას ორგანიზმის ცოცხალი უჯრედები არ ჯირჯვდება, მარილიან წყალში კი არ იჭმუხნება. გარდა ამისა, კერატინი იცავს კანს გამოშრობისაგან, ეპიდერმისი არ არის მთლად გაუმტარი, ზოგი

ქიმიური ნივთიერება მისი გავლით შეიწოვება კაპილარებში და ლიმფურ ძარღვებში.

კანიდან დღე-ღამის განმავლობაში საშუალოდ 500 მლ-მდე წყალი გამოიდევნება, რაც ორგანიზმში მთელი მისი რაოდენობის 1%-ია. კანიდან გამოიყოფა, აგრეთვე, სხვადასხვა მარილი, უმეტესად ქლორიდები, აგრეთვე - რძემჟავა და აზოტოვანი ცვლის პროდუქტები. მნიშვნელოვანია კანის როლი სითბოს გაცემის პროცესში. ორგანიზმიდან გაცემული სითბოს 82% კანის ზედაპირზე მოდის (ამ ფუნქციის დარღვევისას, მაგალითად, რეზინის კომბინეზონით დიდხანს მუშაობისას გადახურების გამო შეიძლება ადამიანმა სითბური დაკვრა მიიღოს).

მნიშვნელოვანია კანის როლი **ვიტამინების ცვლაში.** კანზე ულტრაიისფერი სხივების მოქმედებით სინთეზირდება D ვიტამინი.

კანის საფარი გარკვეულ თანაფარდობაშია სასქესო ჯირკვლებთან, რის შედეგადაც მეორადი სასქესო ნიშნების უმეტესობა სწორედ კანში წარმოიქმნება.

კანში ხშირი სისხლძარღვოვანი ბადისა და მრავალრიცხოვანი არტერიულ-ვენური ანასტომოზების არსებობა განაპირობებს მის მნიშვნელობას სისხლის მიმოქცევის პროცესში. კანი სისხლის **დეპოს** ფუნქციას ასრულებს ელენთასთან, ღვიძლთან და ფილტვებთან ერთად.

ზრდასრული ადამიანის კანის სისხლძარღვებში შეიძლება 1 ლიტრამდე სისხლი იყოს.

კანის საფარი ჭარბი ინერვაციის გამო უდიდესი **რეცეპტორული ველია,** რომელშიც მდებარეობს შეხების, ტემპერატურული, წნევის და ტკივილის შემგრძნობი ნერვული დაბოლოებანი (კანის ზოგიერთ უბანში, მაგალითად, თავისა და ხელის მტევნის 1 სმ^2 ზედაპირზე 3000-მდე მგრძნობიარე წერ-

ტილია). ასე რომ, კანი დიდ როლს ასრულებს გარემოსადმი ორგანიზმის ადაპტაციაში.

კანის ფერი იცვლება სხვადასხვა პათოლოგიის დროს (ციანოზი, ბრინჯაოს დიაბეტი, სიყვითლე). სხვადასხვა ინფექცია იწვევს გამონაყარს კანზე, არის საკუთრივ კანის ბევრი დაავადებაც.

თითის კანზე აღინიშნება ღარები, რომელთა მიერ წარმოქმნილი ნახატი მკაცრად ინდივიდუალურია და შეიძლება გამოდგეს პიროვნების იდენტიფიკაციისათვის. ღარები და ნახატი ფეხისა და ხელის გულზე ჩნდება ემბრიოგენეზის მე-3-4 თვეზე. ამ დროს წარმოქმნილი სურათი არ იცვლება მთელი სიცოცხლის განმავლობაში და განპირობებულია გენეტიკური ფაქტორებით, მაგალითად, დაუნის დაავადების დროს ეს სურათი დამახასიათებელ სახეს იღებს დაავადებათა 70%-ში, რასაც დიაგნოსტიკური მნიშვნელობა აქვს.

კანის ეპითელური საფარი წარმოიქმნება ექტოდერმიდან.

კანის ეპითელის რქოვანი წარმონაქმნები. კანის ეპითელს ახასიათებს სხვადასხვა სახის რქოვანი წარმონაქმნი: თმა, ფრჩხილები, ქერცლი, ბუმბული, ბრჭყალები, კლანჭები და სხვა. განვიხილოთ ადამიანის თმა და ფრჩხილები.

თ მ ა (სურ. 22) ჩანასახოვანი ცხოვრების მესამე თვეზე ინერგება ეპიდერმული შემსხვილების სახით და შემდეგ ეპიდერმისიდან ღრმა შრეებში ჩაიზრდება. ეს ხდება წარბების, წამწამების, ნიკაპის, ზემო ტუჩის არეში, შემდეგ კი - ყველა უბანში, სადაც თხელი კანია. მე-5-6 თვეზე ნაყოფი იფარება თხელი, ნაზი თმით. მათ პირველადი *ლანუგა*(ლათ. lanuga – ბუმბული) ეწოდება. ეს ბეწვი ქრება ყველგან, წარბის, წამწამისა და თავის გარდა, სადაც თმა შენარჩუნდება და გაუხეშდება. დანარჩენ უბანში თმა ისევ იზრდება და სხეულს ფარავს ბეწვისებური,

ღინღლისებური თმა - *ვალუსი* (ვალლუს - საწმისი). ჰორმონების გავლენით სქესობრივი მომწიფებისას თმა იზრდება იღლიებში, ბოქვენზე, მამაკაცებში - სახეზეც. ამ უხეშ თმას *მუდმივი*ანუ *ტერმინალური* ეწოდება.

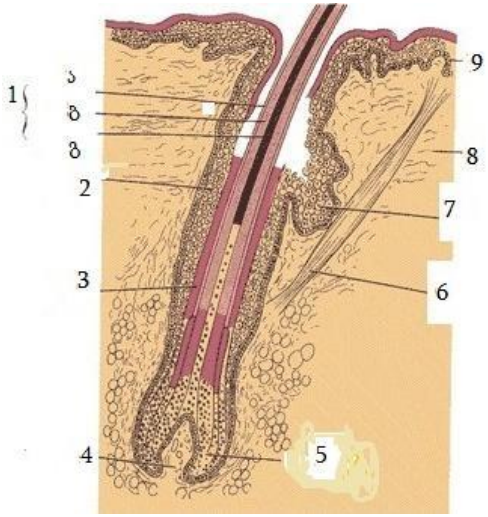

სურ. 22. კანის ეპითელის რქოვანი წარმონაქმნი. 1-თმა: ა)კუტიკულა; ბ) ქერქი; გ) გული; 2-გარეთა ფესვი; 3-შიგნითა ფესვი; 4-შემაერთებელი ქსოვილი; 5-მატრიცა; 6-ამწევი კუნთი; 7- სანერწყვე ჯირკვალი; 8-დერმა; 9- ეპიდერმისი.

თმაში არის ორი ტიპის კერატინი: *რბილი* და *მაგარი.* ისინი ჰისტოქიმიურად განსხვავდება ერთმანეთისაგან. ორივე მათგანი თმის ფოლიკულებში გვხვდება. რბილი კერატინი ფარავს მთელ კანს, მყარი კი არის ფრჩხილებში, თმის კუტიკულაში და ქერქოვან ნივთიერებაში (ბუმბულში, რქებში, ბრჭყალებში). მყარი კერატინი წარმოიქმნება ცოცხალი უჯრედების გარქოვანებით. იგი არ ჩამოიფცქვნება, ძალზე გამძლეა და ქიმიურად ნაკლებად აქტიური.

თმის *ფოლიკული* წარმოიქმნება ეპიდერმისის ჩ აზრდით დერმასა და კანქვეშა ქსოვილში. თავდაპირველად თმის ნერგს აქვს წაგრძელებული ეპითელური ცილინდრის სახე, რომელიც სიღრმეში კანის ზედაპირის მიმართ ირიბად ჩაიზრდება. ამ ცილინდრის ქვემო ნაწილში თავს იყრის მეზენქიმა, რომელიც თანდათან შეიჭრება მის ძირში და წარმოქმნის *თმის დვრილის ნერგს.* მას დვრილში ჩაზრდილი სისხლძარღვები კვებავს. ჩანაზარდის ყველაზე ღრმა ფენა გადაიქცევა *ჩანასახოვან მატრიცად* ანუ *თმის ბოლქვად,* რომელიც მოთავსებულია თმის შემაერთებელქსოვილოვანი დვრილის ზემოთ.

თმის ბოლქვს გარედან აქვს ბუდე, რომელშიც იგივე შრეებია, რაც ეპიდერმისში, რადგან მის გაგრძელებას წარმოადგენს, ამიტომაც ბუდე ეპიდერმისთან დაფარულია რბილი კერატინით, რომელიც ფოლიკულის ყელთან ერთვის კანის კერატინს. მატრიცაში უჯრედები მრავლდება, გამოიდევნება ბუდის არხით ზევით, შორდება დვრილს, რომელიც მათ კვებავს და კერატინად გარდაიქმნება. ფოლიკულის იმ ზონას, სადაც კერატინიზაცია ხდება, *კერატოგენური ზონა* ეწოდება.

თმის იმ ნაწილს, რომელიც კანის ზემოთაა, *ღერო* ეწოდება, კანში მდებარე ნაწილს კი - *ფესვი.* ასე რომ, თმის ღერო თანდათან გადადის ფესვში, თმის ფესვი კი - *ბოლქვში.* ბოლქვის მიდამოში განვითარებული თმის ფესვი შედგება ცოცხალი უჯრედებისაგან, რომლებიც შორდება რა ბოლქვს, თანდათან რქოვანდება.

თმის ღერო შექმნილია გარქოვანებული უჯრედებით. მისი ძირითადი მასა ქერქოვანი ნივთიერებაა. იგი შედგება ერთმანეთთან მჭიდროდ დაკავშირებული რქოვანი ქერცლებისაგან. ქერცლებში შეიმჩნევა უჯრედთა ბირთვების ნაშთები. თმის ფერის განმაპირობებელი პიგმენტი მოთავსებულია, როგორც

თვით ქერცლში, ისე მათ შორისაც. ღეროს გარეთა შრეს წარმოადგენს თხელი კუტიკულა. იგი არ შეიცავს არც ბირთვებს და არც პიგმენტებს.

თმის ფესვი მთლიანად მოთავსებულია *თმის ჩანთაში,* რომელიც შექმნილია ეპითელით და შემაერთებელი ქსოვილით. ჩანთის ეპითელი კანის ეპითელის გაგრძელებაა. კანის ეპითელი ჩაიზნიქება სიღრმეში და თმის ფესვს, თითქოს, სარეცელს უქმნის. ბოლქვის ძირში გამრავლების პროცესში მყოფი უჯრედების მთლიანი მასაა, რომლის ხარჯზეც ხდება თმის ზრდა. თმის მთავარი *პიგმენტია მელანინი.* მელანოციტები განლაგებულია თმის ფოლიკულის მატრიცაში დვრილის მახლობლად. მელანინი ერთვება კერატინში და აძლევს მას ფერს. სიბერეში მელანინის სინთეზის უნარი იკარგება. ამიტომაც თმა ჭაღარავდება. არჩევენ *შავი, ყავისფერი* და *ყვითელი* ფერის პიგმენტებს. ყვითელ პიგმენტს *ფეომელანინი* ეწოდება.

თმის ცენტრში არის ტვინოვანი ნივთიერება, რომელსაც რბილი კერატინი წარმოქმნის. ტვინოვანი ნივთიერება გარემოცულია კუტიკულით და ქერქოვანი ნივთიერებით. კუტიკულა შეიცავს მყარ კერატინს.

ყველა თმას აქვს გლუვკუნთოვანი ბოჭკოების პატარა მარაოების კონა - თმის ამწევი კუნთი.

თმის დარჩენა სავარცხელზე თმის ზრდის ციკლურობაზე მიუთითებს. თმის ფოლიკულები შეიძლება ზრდის ან მოსვენების ფაზაში იყოს, ამიტომაც თმა იზრდება ან აჩერებს ზრდას. შემდეგ თმა წყდება მატრიცას და ფოლიკულში ზევით მოძრაობს. ბოლოს კი ვარდება. ამის შემდეგ თმის ბუდე ისევ ღრმად იზრდება და წარმოქმნის ახალ ფოლიკულს.

თმის პერიოდული ცვლა, როგორც ჩანს, გამოწვეულია ბოლქვის უჯრედებში ნივთიერებათა ცვლის დარღვევით, რის

შედეგადაც ისინი წყვეტს გამრავლებას და განიცდის გარქოვანებას. რედუცირებული ბოლქვი გამოეყოფა გადაგვარებულ დვრილს. ახალი თმა წარმოიქმნება თმის ჩანთის ძირში, იზრდება და განდევნის ძველი თმის ნარჩენებს.

ფ რ ჩ ხ ი ლ ი. ფრჩხილი ეპიდერმისის რქოვანი ნაწილია (სურ. 23). იგი შედგება ფრჩხილის *ფირფიტის,* ფრჩხილის *სარეცელის,* ფრჩხილის *ნაოჭების,* ფრჩხილის *ძირისა* და *მატრიცისაგან.*

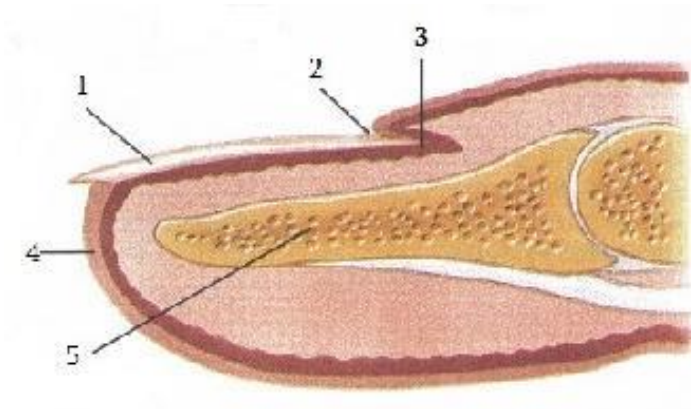

სურ. 23. კანის ეპითელის რქოვანი წარმონაქმნი. ფრჩხილი.
1-ფრჩხილის ფირფიტა; 2-კუტიკულა; 3-ფრჩხილის ძირი;
4- თითის მფარავი კანი; 5-თითის ძვალი (ფალანგი).

ფრჩხილის *სარეცელი* წარმოდგენილია შემაერთებელი ქსოვილითა და ეპიდერმისის ჩანასახოვანი შრით. მასზე მოთავსებულია ფრჩხილის *ფირფიტა,* რომელიც წარმოადგენს ფრჩხილის სარეცელის ჩანასახოვანი შრის ეპიდერმისის რქოვან ნაწილს. კანის ეპითელისაგან განსხვავებით, გარქოვანებულ ნაწილსა და ჩანასახოვან ზონას შორის გარდამავალი შრეები არ აღინიშნება. ფრჩხილის სარეცელის კიდეებს ზემოდან ფარავს კანის ნაოჭები _ ფრჩხილის *ლილვაკები.* ლილვაკებსა და სარე-

ცელს შორის მოთავსებულია ნაპრალი, რომელიც განსაკუთ-რებით ღრმა ფრჩხილის ფესვის მიდამოშია, ანუ ფირფიტის იმ ნაწილში, რომელიც ამ ნაპრალშია შეჭრილი. სარეცელის ქვეშ დერმა წარმოშობს თხემებს და ღარებს.

ფრჩხილის სარეცელის ეპითელის იმ უბანს, რომელიც მოქ-ცეულია ფრჩხილის ფესვის ქვეშ, *მატრიცა* ეწოდება. ამ ნაწილში ეპითელის ყველა შრე აღინიშნება. მატრიცა არის ფესვის ზრდის ადგილი. ფრჩხილის ზრდაში მონაწილეობს ფრჩხილის ძირი, ფრჩხილის ფირფიტის ქვეშ მდებარე კანის ფენა და მასთან შეზრდილი თითის ფალანგის ძვლისზედა. მატრიცაში წარმო-იქმნება რქოვანა ნივთიერება. იგი ენაცვლება ფრჩხილის ძველ უბნებს და ფრჩხილს კიდისკენ გასწევს. ფრჩხილის ფირ-ფიტის რქოვანი ნივთიერების განუწყვეტელი წარმოქმნა განაპი-რობებს ფრჩხილის განახლებას, რაც ადამიანში დაახლოებით 200 დღის განმავლობაში მიმდინარეობს.

კანში მოთავსებულია ბევრი *ნერვული დაბოლოება.* ისინი ინკაფსულირებულია.

2.3.3. გარდამავალი ეპითელი

გარდამავალი ეპითელი ახასიათებს გამომყოფი სისტემის ორგანოებს, რომელთა კედლები მნიშვნელოვნად იჭიმება მათი ღრუს შარდით შევსების დროს. მისი განვითარების წყაროა მეზოდერმა. გარდამავალი ეპითელიუმი ამოფენს თირკმლის მენჯებს, ფიალებს, შარდსაწვეთებს, შარდის ბუშტსა და ნაწი-ლობრივ - შარდის გამომტან არხსაც. მისი ფორმა იცვლება ორ-განოს მდგომარეობის მიხედვით - გაჭიმულია თუ არა მისი კე-დელი (სურ. 24, 25). მასში არჩევენ *მფარავ, შუალედურ და ბა-ზალურ* შრეებს.

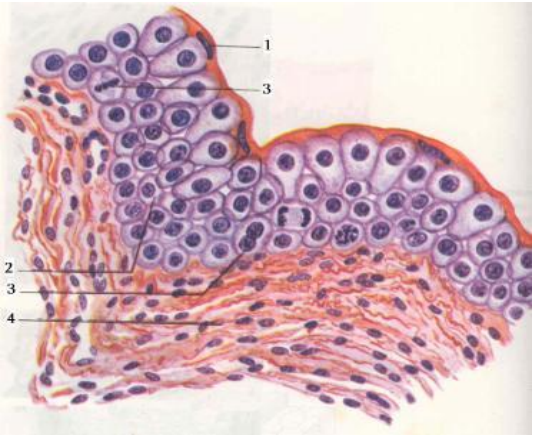

სურ. 24. შარდის ბუშტის გარდამავალი ეპითელი (ორგანოს კედლის ეპითელი გაუჭიმავია). 1-ეპითელის მფარავი შრის უჯრედები კუტი-კულით ზედაპირზე; 2-ეპითელის ბაზალური და შუალედური შრეების უჯრედები; 3-უჯრედები ამიტოზისა და მიტოზის სტადიაზე; 4- ბოჭკოვანი შემაერთებელი ქსოვილი.

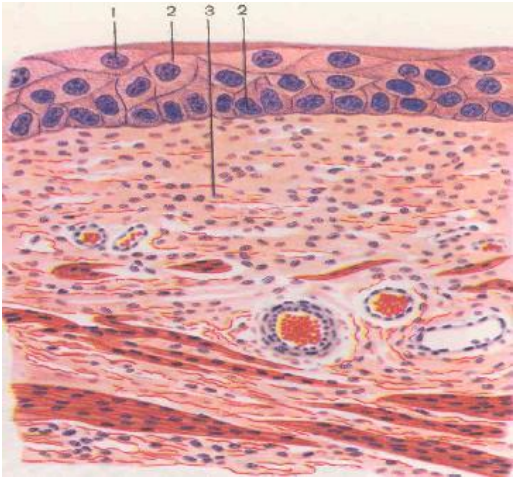

სურ. 25. შარდის ბუშტის გარდამავალი ეპითელი (ორგანოს კედელი გაჭიმულია). 1-ეპითელის მფარავი შრის უჯრედები კუტიკულით ზედა-პირზე; 2-ეპითელის ბაზალური და შუალედური შრეების უჯრედები; 3-ბოჭკოვანი შემაერთებელი ქსოვილი სისხლძარღვებით.

მფარავი შრე შედგება ძლიერ მსხვილი, გაბრტყელებული უჯრედებისაგან. როცა ორგანოს კედელი ძლიერ გაჭიმულია, გარდამავალ ეპითელიუმში უჯრედების ეს ფენა შედარებით თხელია. ორგანოს კედლის შეკუმშვის დროს მისი სისქე მკვეთრად მატულობს, მაგრამ ბაზალურ მემბრანასთან თხელი ფენით დაკავშირებული რჩება. მფარავი უჯრედები იღებენ მსხლისებურ ფორმას, იკარგება მათი ზუსტი განლაგების რიგი. ამ დროს ეპითელიუმს სქელი ფენის სახე აქვს, რომელშიც ბაზალური შრე მავალრიგოვანი აგებულებისაა.

შუალედური და *ბაზალური შრე* შედგება უფრო მცირე, გაბრტყელებული, ინტენსიურად შეღებვის უნარის მქონე უჯრედებისაგან, რომლებიც ერთმანეთისაგან მკვეთრადაა გამოყოფილი და უფრო მსხვილი, ნათელი, მრავალკუთხა ან რამდენადმე მრგვალი უჯრედებისაგან. ეს უჯრედები ინარჩუნებენ დაყოფის უნარს, რაც რეგენერაციის საშუალებას ქმნის.

2.3.4. ეპითელიუმის რეგენერაცია

ეპითელიუმი, როგორც მოსაზღვრე ქსოვილი, გარემოს მუდმივ ზემოქმედებას განიცდის. მისი უჯრედები ნივთიერებათა ცვლის პროცესებში შედარებით ჩქარა ცვდება და კვდება. გამოთვლილია, რომ ჯანმრთელი ადამიანის პირის ღრუს ეპითელიუმის ზედაპირიდან ყოველ 5 წუთში 500 ათასზე მეტი უჯრედი ჩამოიფცქვნება. ასეთი ძლიერი დაზიანების საპასუხოდ, ევოლუციის პროცესში მან გამოიმუშავა დამცველობითი რეაქცია - სწრაფი აღდგენის უნარი, რაც ხდება ეპითელიუმის უჯრედების მიტოზური დაყოფით. ერთშრიან ეპითელიუმში უჯრედთა უმრავლესობას აქვს გაყოფის უნარი, მრავალშრიან ეპითელში კი აღდგენა ბაზალური და ნაწილობრივ წვეტიანი უჯრედების ხარჯზე ხდება.

ფიზიოლოგიური რეგენერაციის მაღალი უნარი საფუძვლად უდევს მათ სწრაფ აღდგენას პათოლოგიის შემთხვევაშიც. ეპითელიუმის რეპარაციული რეგენერაცია მიმდინარეობს ჭრილობის კიდეებზე უჯრედების ინტენსიური გამრავლების გზით. გამრავლებადი ახალგაზრდა უჯრედები თანდათან გადაინაცვლებს დეფექტის ადგილას და თხელი ფენით ახდენენ ჭრილობის ეპითელიზაციას. შემდეგში უჯრედების განუწყვეტელი დაყოფის ხარჯზე ეპითელის ფენის სისქე მატულობს, მიმდინარეობს უჯრედთა მომწიფება და დიფერენცირება და ქსოვილიც დამახასიათებელ სახეს იღებს. რეგენერაციის პროცესებისათვის დიდი მნიშვნელობა აქვს ქვეშმდებარე შემაერთებელი ქსოვილის მდგომარეობას. ჭრილობის ეპითელიზაცია მიმდინარეობს მხოლოდ მას შემდეგ, რაც ჭრილობა ამოივსება ახალგაზრდა, სისხლძარღვებით მდიდარი შემაერთებელი ქსოვილით, რომელსაც *გრანულაციური* ქსოვილი ეწოდება.

2.4. ჯირკვლოვანი ეპითელი

ჯირკვლების ზოგადი დახასიათება და კლასიფიკაცია

ცხოველმყოფელობის შედეგად უჯრედებიდან გამოიყოფა სამი ტიპის პროდუქტები: **რეკრეტები** - არაორგანული ნივთიერებები, რომლებიც მონაწილეობს უჯრედის მეტაბოლიზმში და მისგან გამოიყოფა იმავე გზით, როგორითაც მოხვდება მასში (მაგალითად, წყალი, იონები); ექსკრეტები - დაშლის (კატაბოლიზმის) პროდუქტები, რომლებიც უჯრედიდან გამოიყოფა (ნახშირორჟანგი, რძემჟავა, შარდმჟავა და სხვა).

სეკრეტები - სპეციფიკური ნივთიერებები, რომლებიც უჯ-

რედში წარმოიქმნება სინთეზის (ანაბოლიზმის) გზით (სქემა 2):

სქემა 2.

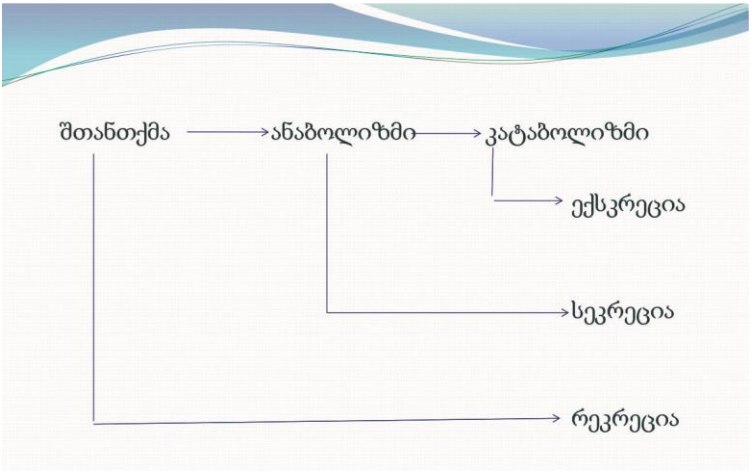

სეკრეციის გზით ორგანიზმში სრულდება მრავალი მნიშვნელოვანი ფუნქცია: რძის, ნერწყვის, კუჭისა და ნაწლავის წვენის, ნაღვლის წარმოქმნა, ენდოკრინული (ჰუმორული) რეგულაცია და სხვა.

მრავალი ჯირკვალი დამოუკიდებელი, ანატომიურად ჩამოყალიბებული ორგანოა (მაგალითად, კუჭუკანა ჯირკვალი, მსხვილი სანერწყვე ჯირკვლები, ფარისებრი ჯირკვალი და სხვა), ზოგი მხოლოდ ორგანოთა შემადგენლობაშია (მაგალითად, ფუნდუსის ჯირკვლები კუჭის კედლის შემადგენელი ნაწილია). ჯირკვალთა უმეტესობა ეპითელიუმის წარმონაქმნია. მხოლოდ ჯირკვალთა მცირე რიცხვი ვითარდება სხვა სახის ქსოვილებისაგან (მაგალითად, თირკმელზედა ჯირკვლის ტვინოვანი ნივთიერება და ჰიპოფიზის უკანა წილი დიფერენცირდება, როგორც ნერვული ქსოვილის წარმონაქმნი).

ჯირკვლებს ორ ჯგუფად ყოფენ: **ენდოკრინულ** და **ეგზო-**

კრინულ ჯირკვლებად. ეგზოკრინული ჯირკვლები გამოყოფს **სეკრეტს,** რაც სხეულის ზედაპირზე ან მის ღრუში ჩაედინება.

ენდოკრინული ჯირკვლები კი გამოყოფს **ჰორმონებს,** რომლებიც უშუალოდ სისხლსა და ლიმფაში გადადის. ენდოკრინული ჯირკვლებია: ჰიპოფიზი, ეპიფიზი, ფარისებრი და ფარისებრახლო, მკერდუკანა, თირკმელზედა, კუჭუკანა ჯირკვლის კუნძულოვანი აპარატი და სასქესო ჯირკვლები. ისინი ქმნიან *ენდოკრინულ ანუ ჰუმორულ* (ლათ. humor- სითხე) სისტემას, რომელიც ნერვულ სისტემასთან ერთად და მისი კონტროლით ასრულებს მარეგულირებელ და მაკოორდინებელ ფუნქციას.

ეგზოკრინული ჯირკვლები მონაწილეობს იმ ფუნქციებში, რომლებსაც ასრულებს ამ ჯირკვლების შემცველი ორგანოები. მაგალითად, საჭმლის მომნელებელი ტრაქტის ჯირკვლები მონაწილეობს საკვების მონელების პროცესში. კერძოდ, კუჭუკანა ჯირკვლის სეკრეტი მონაწილეობს წვრილ ნაწლავებში ცილების, ცხიმების, ნახშირწლების გადამუშავებაში.

ეგზოკრინული ჯირკვლები მრავალგვარია. ისინი განსხვავდება ერთმანეთისგან განლაგებით, აგებულებით, სეკრეციის ტიპით ანუ სეკრეტის წარმოქმნის უნარით, მისი შემადგენლობით. აღნიშნული ნიშნები საფუძვლად უდევს ეგზოკრინული ჯირკვლების კლასიფიკაციას. აგებულებისა და ადგილმდებარეობის მიხედვით შემდეგი სახის ეგზოკრინულ ჯირკვლებს გამოყოფენ:

- **ენდოეპითელური**
  - ერთუჯრედიანი (ბოკალისებური)
  - მრავალუჯრედიანი
- **ეგზოეპითელური**
  - ერთუჯრედიანი

- მრავალუჯრედიანი
    - **მარტივი**
        - *დაუტოტავი*
            - მილაკოვანი
            - ალვეოლური
        - *დატოტვილი*
            - მილაკოვანი
            - ალვეოლური
    - **რთული**
        - *დაუტოტავი*
            - მილაკოვანი
            - ალვეოლური
        - *დატოტვილი*
            - მილაკოვანი
            - ალვეოლური
            - მილაკოვან-ალვეოლური

ეგზოკრინულ ჯირკვალთა უმრავლესობა მრავალუჯრედიანია. ერთუჯრედიანია ერთადერთი ეგზოკრინული ჯირკვალი - ბოკალისებური უჯრედები (სურ. 26, 27). ისინი გამოიმუშავებენ და ერთშრიანი ეპითელიუმის ზედაპირზე გამოყოფენ ლორწოს, რომელიც მას მექანიკური და ქიმიური დაზიანებისაგან იცავს.

სურ. 26. წვრილი ნაწლავის ბოკალისებური (ფიალისებური) უჯრედები (ერთუჯრედიანი ჯირკვლები). 1–ცილინდრული უჯრედები არშიით; 2-ფიალისებური უჯრედები ლორწოს ჩანართით.

სურ. 27. მსხვილი ნაწლავის ეპითელის ბოკალისებური უჯრედები (ერთუჯრედიანი ჯირკვლები).

ხერხემლიანთა ბოკალისებური უჯრედები ძირითადად სასუნთქ გზებსა და ნაწლავებში მდებარეობს. ამ უჯრედებს აქვთ გაგანიერებული აპიკალური ნაწილი, რომელშიც სეკრეტი გროვდება და წვრილი ბაზალური ნაწილი, რომელიც ბირთვსა და ორგანოიდებს შეიცავს. ისინი ენდოეპითელური ერთუჯრედიანი ჯირკვლებია. ადამიანის ყველა დანარჩენი ეგზოკრინული

ჯირკვალი მრავალუჯრედიანი ეგზოეპითელური (განლაგებულია ეპითელური ფენის გარეთ, ქვეშმდებარე ქსოვილებში) წარმონაქმნებია (სურ. 28). მათში არჩევენ ორ ნაწილს: **სეკრეტორულს** ანუ **ტერმინალურსა** და **გამომტან** სადინარს.

თუ გამომტანი სადინარი ძალიან მოკლეა, მას *ყელს* უწოდებენ. სეკრეტორული ნაწილი შედგება **სეკრეტორული** ანუ **ჯირკვლოვანი** უჯრედებისაგან.

ეგზოკრინული ჯირკვლები ტერმინალური სეკრეტორული ნაწილის ფორმის მიხედვით იყოფა **მილაკოვან, ალვეოლურ** და **მილაკოვან-ალვეოლურ**ჯირკვლებად.

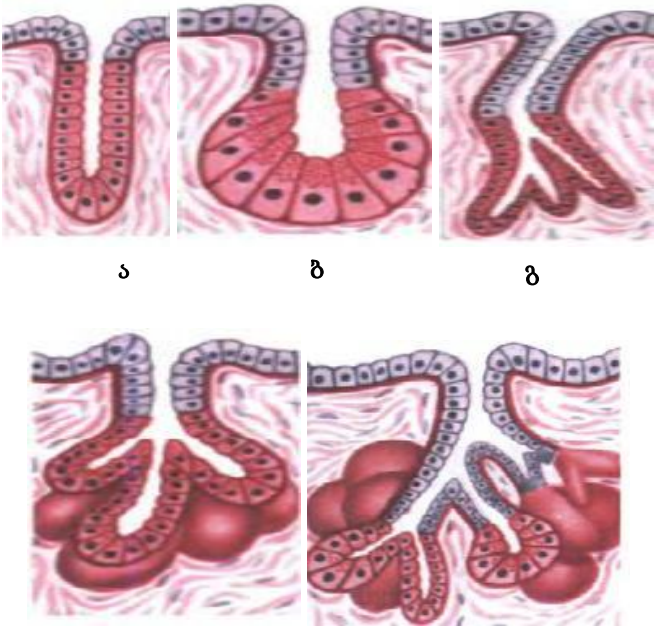

სურ. 28. ჯირკვლოვანი ეპითელი (სქემა). **ა** -მარტივი დაუტოტავი მილაკოვანი; **ბ** -მარტივი დაუტოტავი ალვეოლური; **გ** – მარტივი დატოტვილი მილაკოვანი; **დ** -მარტივი დატოტვილი ალვეოლური; **ე** - რთული დატოტვილი ალვეოლურ-მილაკოვანი.

ჯირკვლოვანი უჯრედები (გლანდულოციტები). ეგზოკრინული ჯირკვლების სეკრეტი გამოიყოფა გამომტანი სადინარების საშუალებით, რომელთა უჯრედებს უმრავლეს შემთხვევაში სეკრეტორული უნარი არ ახასიათებთ, მაგრამ ზოგიერთ ჯირკვალში, მაგალითად, სანერწყვე და ოფლის ჯირკვლებში ზოგი ავტორის აზრით, გამომტანი სადინარების უჯრედები შეიძლება მონაწილეობდეს სეკრეციის პროცესებში.

ჯირკვლებში, რომლებიც ვითარდება მრავალშრიანი ეპითელიუმისაგან, გამომტანი სადინარების კედლები მრავალშრიანი ეპითელიუმითაა ამოფენილი, ხოლო ერთშრიანი ეპითელიუმით შექმნილ ჯირკვლებში გამომტანი სადინარებიც ბრტყელი, კუბური ან ცილინდრული ეპითელიუმისაგან შედგება.

გამომტანი სადინარების აგებულების მიხედვით ეგზოკრინული ჯირკვლები იყოფა: **მარტივ** და **რთულ** ჯირკვლებად. მარტივ ჯირკვლებში გამომტანი სადინარი არ იტოტება, იგი მოკლე ან გრძელი მილია, რომლის ბოლოზე მდებარეობს ერთი ან რამდენიმე სეკრეტორული ტერმინალური ნაწილი. თუ გამომტან სადინარში იხსნება მხოლოდ ერთი სეკრეტორული ნაწილი, მაშინ ჯირკვალს დაუტოტავად მიიჩნევენ. მაგალითად, კანის საოფლე ჯირკვალი; ხოლო თუ გამომტან სადინარში რამდენიმე სეკრეტორული ნაწილი იხსნება, ჯირკვალს დატოტვილი ეწოდება. მაგალითად, კუჭის პილორუსის ჯირკვალი.

სეკრეტორული ნაწილების უჯრედები - გლანდულოციტები უმეტესად, ბაზალურ მემბრანაზე, ერთ შრედ, თუმცა, შეიძლება, რამდენიმე შრედაც იყოს განლაგებული, მაგალითად, ქონის ჯირკვალში. ჯირკვლოვანი უჯრედები სხვადასხვა ფორმისაა. ისინი შეიცავს ბირთვს, ციტოპლაზმასა და გარსს. ბირთვი მსხვილია, ზედაპირზე ჩაღრმავებები აქვს, რაც ბირთვს არასწორ ფორმას აძლევს. ბირთვაკები დიდი ზომისაა. იმ უჯრედებში,

სადაც ცილოვანი სეკრეტები (მაგალითად, საჭმლის მომნელებელი ფერმენტები) წარმოიქმნება, განსაკუთრებით კარგადაა განვითარებული გრანულოვანი ენდოპლაზმური ბადე. მათში დიდი რაოდენობითაა რნმ. იქ, სადაც ლიპიდები და სტეროიდები გამომუშავდება, კარგადაა განვითარებული აგრანულოვანი ბადე. ფირფიტოვანი კომპლექსი, რომელიც უშუალოდაა დაკავშირებული სეკრეციის პროცესებთან, ჯირკვლოვან უჯრედებში კარგადაა განვითარებული. მიტოქონდრიები მრავალრიცხოვანია, ისინი გროვდება სეკრეტის წარმოქმნის ადგილებში.

ციტოპლაზმაში სხვადასხვა სახის სეკრეტებია: ცილოვანი მარცვლები, ცხიმის წვეთები, გლიკოგენის ბელტები და სხვა.

ციტოლემა სხვადასხვა აგებულებისაა უჯრედის გვერდით, ბაზალურ და აპიკალურ ზედაპირზე. გვერდით ზედაპირებზე ის ქმნის დასმოსომებსა და ჩამკეტ ფირფიტებს.

ხშირად უჯრედების გვერდით ზედაპირებზე გადის უჯრედშორისი სეკრეტორული კაპილარები.

უჯრედის გარსი, რომელიც შემოსაზღვრავს ამ კაპილარების სანათურს, ქმნის მრავალრიცხოვან მიკროხაოს. უჯრედთა აპიკალური ზედაპირი, ჩვეულებრივ, მიკროხაოებითაა დაფარული.

მრავალ ჯირკვალში კარგად ჩანს უჯრედთა პოლარული დიფერენცირება. უჯრედთა ბაზალურ ნაწილებში განლაგებულია ბირთვი და ერგასტოპლაზმა. უჯრედული გარსი ქმნის ნაოჭებს. აპიკალურ ნაწილებში უჯრედშიდა ბადისებრი აპარატია, ხოლო უჯრედთა ზედაპირზე - მიკროხაოები.

სეკრეცია

ჯირკვლოვანი უჯრედის პერიოდულ ცვლილებას, რაც სეკრეტის დაგროვებასთან, გამოყოფასთან და აღდგენასთანაა დაკავშირებული მისი შემდგომი სეკრეციისათვის, *სეკრეტორული ციკლი*ეწოდება.

სეკრეცია რთული პროცესია. მასში არჩევენ **ოთხ** ძირითად ფაზას: 1) სეკრეტის წარმოქმნისათვის პროდუქტების შთანთქმას; 2) სეკრეტის სინთეზსა და დაგროვებას; 3) სეკრეტის გამოყოფასა და 4) ჯირკვლოვანი უჯრედების სტრუქტურის აღდგენას.

სეკრეციის ***პირველ ფაზაში*** სისხლიდან და ლიმფიდან ჯირკვლოვან უჯრედებში ბაზალური მემბრანის გავლით ხვდება არაორგანული ნივთიერებები, წყალი და დაბალმოლეკულური ორგანული ნივთიერებები: ამინომჟავები, მონოსაქარიდები, ცხიმოვანი მჟავები და სხვა. ზოგჯერ პინოციტოზის გზით უჯრედში ხვდება უფრო მსხვილი მოლეკულები, მაგალითად, ცილები.

მეორე ფაზაში ამ პროდუქტებიდან ჯირკვლოვან უჯრედებში ენდოპლაზმურ ბადეზე სინთეზირდება რთული ორგანული ნაერთები, რომლებიც ენდოპლაზმური ბადის არხებით გადაადგილდება ფირფიტოვანი კომპლექსის (გოლჯის აპარატის) ზონაში, სადაც თანდათან გროვდება, გარდაიქმნება ქიმიურად და ფორმირდება გრანულების სახით. გრანულები მოწყდება და სეკრეტით სავსე მსხვილ ვაკუოლებად იქცევა. ნივთიერებათა გადაადგილებაში და გამოყოფაში დიდ როლს ასრულებს ციტოჩონჩხის ელემენტები - მიკრომილაკები და მიკროფილამენტები. სეკრეციის ***მესამე ფაზაში*** უჯრედებში წარმოქმნილი სეკრეტი გამოიყოფა ჯირკვლის ტერმინალური ნაწილის სანათურში.

ჯირკვლების მიერ გამოყოფილი სეკრეტის ხასიათი შეიძლება სხვადასხვანაირი იყოს: ცილოვანი (სეროზულ ჯირკვლებში), ლორწოვანი, ცილოვან-ლორწოვანი (შერეული), ქონის, ნერწყვის, მარილის (ოფლის, საცრემლე ჯირკვლებში) სახით და სხვა. სეკრეციის ***მეოთხე ფაზაში*** ხდება ჯირკვლოვანი უჯრე-

დების საწყისი ზომებისა და სტრუქტურის აღდგენა. ჰოლოკრინულ ჯირკვლებში ეს ხდება სპეციალური მცირედ დიფერენცირებული უჯრედების ხარჯზე, რომლებიც ინტენსიურად მრავლდება და გარდაიქმნება ჯირკვლოვან უჯრედებად.

სეკრეტორული ციკლის დაყოფა ფაზებად პირობითია, რამდენადაც ისინი ერთმანეთს ემთხვევა. მაგალითად, სეკრეტის სინთეზი და გამოყოფა უწყვეტად ხდება, მაგრამ გამოყოფის ინტენსივობა შეიძლება მატულობდეს ან კლებულობდეს. ამდენად, სეკრეტის გამოყოფა შეიძლება მოხდეს გრანულების სახით ან დიფუზიის გზით გრანულად გაუფორმებლად ან მთელი ციტოპლაზმის გარდაქმნით სეკრეტად. მაგალითად, კუჭქვეშა ჯირკვლის ჯირკვლოვანი უჯრედების სტიმულაციის დროს მიმდინარეობს მათგან სეკრეტორული გრანულების გამოყოფა. ამის შემდეგ ორი საათის ან მეტი ხნის განმავლობაში სეკრეტი სინთეზირდება უჯრედში გრანულებად გაფორმების გარეშე და გამოიყოფა დიფუზიის გზით. უჯრედიდან სეკრეტის გამოყოფის მექანიზმი სხვადასხვა ჯირკვალში სხვასხვაგვარია. ამდენად, არჩევენ სამი ტიპის სეკრეციას: **მეროკრინულს, აპოკრინულს** და **ჰოლოკრინულს** (სურ.29).

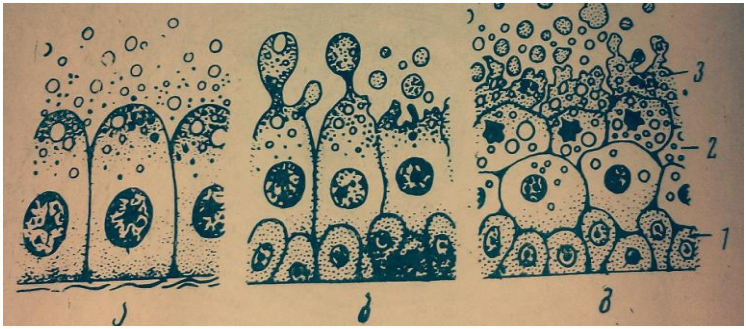

სურ. 29 სეკრეციის ტიპები
ა- მეროკრინული; **ბ** - აპოკრინული; **გ** - ჰოლოკრინული

მეროკრინული სეკრეციის დროს ჯირკვლოვანი უჯრედები მთლიანად ინარჩუნებენ თავიანთ სტრუქტურას და მოცულობას. ჯირკვლოვანი სეკრეტის გამოყოფა ძირითადად ეგზოციტოზით ხდება. სეკრეტით სავსე და მემბრანით შემოსაზღვრული ვაკუოლები უახლოვდება უჯრედის გარსს და ემაგრება მას. ამ ადგილას ვაკუოლის კედელსა და უჯრედოვან გარსში იქმნება ნასვრეტი, რომლის საშუალებითაც სეკრეტი უჯრედებიდან ჯირკვლის სანათურში გამოდის. შესაძლოა აგრეთვე, რომ ზოგიერთ უჯრედში სეკრეტი გამოიყოს დიფუზიის გზით, უჯრედის გარსის საშუალებით, მისი მთლიანობის დაურღვევლად. ამდენად, სეკრეტის წარმოქმნის პროცესი თავიდან იწყება.

მეროკრინულ ჯირკვლებს მიეკუთვნება ჯირკვალთა უმეტესობა, მათ შორის - კუჭის ძირის ჯირკვლები.

აპოკრინული სეკრეციის დროს ჯირკვლოვანი უჯრედების ნაწილობრივი დაშლა მიმდინარეობს. ამ დროს სეკრეტორულ პროდუქტებთან ერთად გამოიყოფა ჯირკვლოვანი უჯრედების ციტოპლაზმის აპიკალური ნაწილი (მაკროაპოკრინული *სეკრეცია)*ან მიკროხაოების წვეროები (მიკროაპოკრინული სეკრეცია). ამდენად, ხდება ჯირკვლოვანი უჯრედის ნაწილობრივი დაშლა. სეკრეტწარმომქმნელი პროცესის გამეორებისას უჯრედები ბრტყელდება და დროებით წყდება მათი სეკრეტწარმომქმნელი მოქმედება. ამ ტიპს მიეკუთვნება სანერწყვე ჯირკვლები და საოფლე ჯირკვლების ნაწილი.

ჰოლოკრინული სეკრეციის შემთხვევაში ჯირკვლოვანი უჯრედები მთლიანად იშლება. დაშლილი უჯრედები და მათში სინთეზირებული ნივთიერებანი ამ ჯირკვლების სეკრეტია. ჰოლოკრინულ ჯირკვლებში დაგროვილი სეკრეტი ავსებს მთელ უჯრედს. ბირთვი და ციტოპლაზმა იშლება და შედის სეკრეტის შემადგენლობაში. დაშლის პროცესი მოიცავს მხოლოდ ზედაპი-

რულ უჯრედებს. მათ ენაცვლება უფრო ღრმა შრეების ახალი უჯრედები, რამდენადაც, შემაერთებელი ქსოვილის მახლობლად ეპითელს შენარჩუნებული აქვს ნაკლებად დიფერენცირებული ელემენტები.

ამრიგად, თუ მეროკრინულ და აპოკრინულ ჯირკვლებში სეკრეტორული ციკლი მრავალჯერ მეორდება, ჰოლოკრინული ჯირკვლის უჯრედის სეკრეცია მხოლოდ ერთხელ ხდება. ადამიანში ჰოლოკრინულია ცხიმოვანი ჯირკვლები. დაბოლოს, არსებობს ჯირკვლები, რომლებშიც სეკრეტის გამოყოფა ორი ტიპის მიხედვით ხდება - აპოკრინულითა და მეროკრინულით, მაგალითად, სარძევე ჯირკვლები.

ზოგიერთ ჯირკვალში, მაგალითად, სანერწყვე, სარძევე და საოფლე ჯირკვლებში სეკრეტორულ უჯრედებთან ერთად გვხვდება შეკუმშვის უნარის მქონე ეპითელური უჯრედები - ***მიოეპითელიოციტები*** (სურ. 30). მათ ციტოპლაზმაში არის შეკუმშვის უნარის მქონე ცილების - აქტინისა და მიოზინის შემცველი მიკროფილამენტები. შეკუმშვისას ისინი აწვებიან ტერმინალურ (სეკრეტორულ) ნაწილს და აადვილებენ სეკრეტის გამოყოფას.

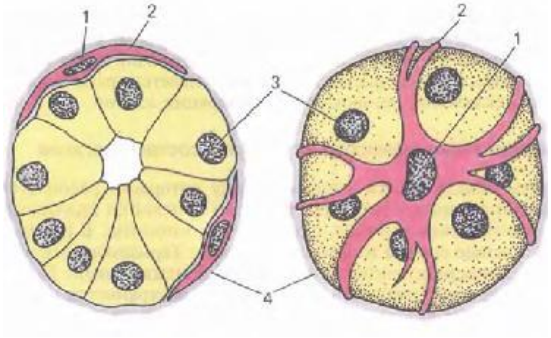

სურ. 30. მიოეპითელური უჯრედები სანერწყვე ჯირკვლის ტერმინალურ ნაწილში. **ა** – განივი განაკვეთი: **ბ** - ხედი ზემოდან; 1- მიოეპითელიოციტების ბირთვი; 2- მიოეპითელიოციტების მორჩები; 3-სეკრეტორული ეპითელიოციტების ბირთვი; 4-ბაზალური მემბრანა.

ეპითელის კიდევ ერთ განსაკუთრებულ სახეს წარმოადგენს ***ნეოროეპითელური უჯრედები,*** რომელთაც სენსორული ფუნქცია აქვს (ყნოსვისა და გემოვნების ორგანოებში).

სეკრეციის რეგულაცია ხდება ნერვული და ჰუმორული მექანიზმებით. ჯირკვლოვან უჯრედებში აქტიურდება ფერმენტული სისტემები და მეტაბოლიზმი, მიკრომილაკების აწყობა და მიკროფილამენტების შეკუმშვა, რომლებიც სეკრეტის შიდაუჯრედულ ტრანსპორტსა და გამოყოფაში მონაწილეობს.

სეკრეტორულ მოქმედებასთან დაკავშირებით ჯირკვლებში ხდება ფიზიოლოგიური რეგენერაცია. მეროკრინულ და აპოკრინულ ჯირკვლებში, რომლებშიც არის ხანდაზმული უჯრედები, გლანდულოციტების საწყისი მდგომარეობა აღდგება მათგან სეკრეტის გამოყოფის შემდეგ შიდაუჯრედული რეგენერაციის, ზოგჯერ კი გამრავლების გზით. ჰოლოკრინულ ჯირკვლებში აღდგენა ხდება სპეციალური ღეროვანი უჯრედების გამრავლების ხარჯზე. მათგან ახლად წარმოქმნილი უჯრედები დიფერენცირების გზით გარდაიქმნება ჯირკვლოვან უჯრედებად (უჯრედული რეგენერაცია).

ასაკთან დაკავშირებით, შეიძლება მოხდეს სეკრეტორული უჯრედების სეკრეტორული აქტივობის დაქვეითება და გამომუშავებული სეკრეტის შედგენილობის ცვლილება, აგრეთვე, რეგენერაციული აქტივობის შენელება შემაერთებელი ქსოვილის ნაწილის გაზრდით.

უპასუხე კითხვებს და შეამოწმე შენი ცოდნა

1. რომელი ნიშნები გამოიყენება ეპითელური ქსოვილის კლასიფიკაციისათვის?

2. როგორია ეპითელური ქსოვილის კვების პირობები. კავშირი ქვეშმდებარე ქსოვილთან, ინერვაცია?

3. რა განსაზღვრავს ეპითელური ქსოვილის უჯრედთა პოლარობას?

4. დაახასიათე ერთშრიანი ეპითელის სახეები. სად არის მათი ლოკალიზაციის ადგილი?

5. დაახასიათე მრავალრიგიანი ეპითელი. სად არის მისი ლოკალიზაციის ადგილი? შეადარე მრავალშრიან ეპითელს.

6. დაახასითე მრავალშრიანი გაურქოვანებადი ეპითელი. სად არის მისი ლოკალიზაციის ადგილი?

7. დაახასიათე მრავალშრიანი ბრტყელი გარქოვანებადი ეპითელიუმი. სად არის მისი ლოკალიზაციის ადგილი?

8. რა განსხვავებაა ხელისა და ფეხის გულების ეპიდერმისსა და სხეულის სხვა ნაწილების ეპიდერმისს შორის?

9. ეპითელური ქსოვილის რომელი ტიპი ამოფენს ზემო სასუნთქი გზების ზედაპირს? დაახასიათე.

10. რომელი სახის ეპითელითაა ამოფენილი პირის ღრუ? დაახასიათე.

11. რომელი უჯრედების ხარჯზე ხდება მრავალშრიანი ეპითელის განახლება? როგორ?

12. დაახასითე გარდამავალი ეპითელიუმი. სად არის მისი ლოკალიზაციის ადგილი?

13. რომელი სახის სეკრეციის დროს ირღვევა უჯრედის მთლიანობა?

14. რომელი სახის სეკრეციის დროს გამოიყოფა ჯირკვლოვანი სეკრეტი, ძირითადად, ეგზოციტოზით?

15. რომელი ტიპის სეკრეციის დროს იშლება უჯრედის ზემო ნაწილი?

16. სეკრეციის რომელი ტიპის დროს ირღვევა ჯირკვლოვანი უჯრედები სრულად?

17. რომელი ტიპის სეკრეციის პროცესში არ ირღვევა უჯრედის მთლიანობა?

მეზენქიმა და მისი წარმონაქმნები

მეზენქიმა ანუ ემბრიონული შემაერთებელი ქსოვილი წარმოიქმნება ჩანასახის განვითარების ადრეულ სტადიებზე. ის ავსებს ჩანასახოვან ფურცლებს შორის შუალედებს და ორგანიზმის მრავალი ქსოვილის განვითარების წყაროა.

მეზენქიმური უჯრედები (mezenchymocyti) თითისტარისებური ან ვარსკვლავისებური ფორმისაა. ისინი ერთმანეთს მორჩებით უკავშირდება და ბადისებურ საფუძველს ქმნის (სურ. 31). მის მარყუჟებში განლაგებულია უჯრედშორისი ნივთიერება – თხევადი ან ნახევრად თხევადი ლაბისებური მასა (უჯრედგარე მატრიქსი, რომელიც შეიცავს საკმაო რაოდენობით ცილებს). ასეთი თხევადი თუ ნახევრად თხევადი ბუნება საშუალებას აძლევს მის უჯრედებს, ადვილად მიგრირდნენ და გადამწყვეტი როლი ითამაშონ ორგანოგენეზის დროს მორფოლოგიური სტრუქტურების წარმოშობისა და განვითარების პროცესში.

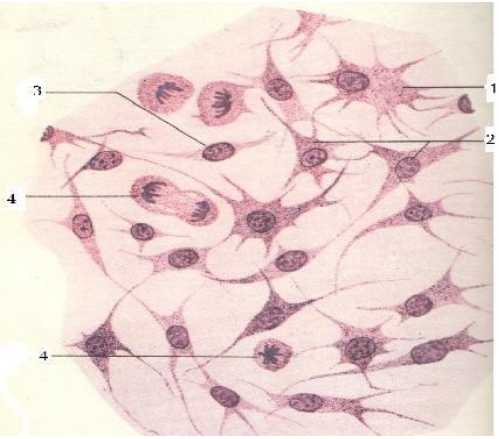

სურ. 31. წიწილის ჩანასახის მეზენქიმა. 1-3 – მეზენქიმური უჯრედები; 4 – მიტოზური დაყოფა მეზენქიმურ ურედებში.

მეზენქიმიდან ვითარდება ქსოვილთა დიდი ჯგუფი: სისხლი, ლიმფა, საკუთრივ შემაერთებელი, ხრტილოვანი, ძვლოვანი ქსოვილები, აგრეთვე - გლუვი კუნთოვანი ქსოვილი. ამასთან, უნდა აღინიშნოს, რომ მეზენქიმასა და ეპითელიუმს შორის ურთიერთქმედება ხელს უწყობს სხეულის თითქმის ყველა ორგანოს ჩამოყალიბებას.

გლუვი კუნთოვანი ქსოვილის გარდა, ყველა ამ ქსოვილს *საყრდენ-ტროფიკულ* ქსოვილებს უწოდებენ. შემაერთებელი ქსოვილის ყველა სახესხვაობა შედგება უჯრედებისა და უჯრედშორისი ნივთიერებისაგან, რომელიც რაოდენობით ჭარბობს უჯრედებს. ამ ქსოვილების ფუნქციები მნიშვნელოვნადაა განპირობებული უჯრედშორისი ნივთიერების ქიმიურ-ფიზიკური თვისებებით. მაგალითად, თხიერი უჯრედშორისი ნივთიერების მქონე ქსოვილთა **(სისხლი, ლიმფა)** ძირითადი ფუნქციები **ტროფიკული** და **დამცველობითია.** ნახევრად თხიერი კონსისტენციის უჯრედშორისი ნივთიერების მქონე ქსოვილებში **(საკუთრივ შემაერთებელი** ქსოვილი) **ტროფიკულ** და **დამცველობით** ფუნქციებთან (ფაგოციტოზი, იმუნურ სხეულთა წარმოქმნა და სხვა) ერთად ვითარდება **მექანიკური, საყრდენი** ფუნქციაც. ქსოვილები უფრო მკვრივი უჯრედშორისი ნივთიერებებითა **(ხრტილოვანი ქსოვილი)** და მკვრივი მინერალიზებური ნივთიერებით **(ძვლოვანი ქსოვილი),** უპირველეს ყოვლისა, ახორციელებს **მექანიკურ** (საყრდენ) და **დამცველობით ფუნქციებს,** ტროფიკული ფუნქცია კი მათში სუსტადაა გამოხატული. უჯრედშორისი ნივთიერების გამკვრივების დონის შესაბამისად შეზღუდულია უჯრედების მოძრაობა მათ სრულ უძრაობამდეც კი (ხრტილოვან და ძვლოვან ქსოვილებში).

მეზენქიმურ ქსოვილთა ყველა სახესხვაობას **მაღალი რეგენერაციული აქტივობა და პლასტიკურობა** - ცვალებად პირობებ-

თან სწრაფი ადაპტაციის უნარი ახასიათებს.

მიუხედავად იმისა, რომ მეზენქიმას ჩამოყალიბება, უპირატესად, მიმდინარეობს შუა საჩანასახო ფურცლიდან (მეზოდერმიდან), მეზენქიმის მცირე რაოდენობის წარმოქმნა, ასევე, ხდება სპეციალიზებული სტრუქტურისგან - ნერვული ქედისაგან.

მეზენქიმა, ზოგადად, გარდამავალი ქსოვილია. მიუხედავად იმისა, რომ მას გადამწყვეტი მნიშვნელობა აქვს მორფოგენეზის დროს, მცირე რაოდენობით გვხვდება, ასევე, ზრდასრულ ორგანიზმში. მეზენქიმური ღეროვანი უჯრედები მცირე რაოდენობით გვხვდება ძვლის ტვინში, ცხიმოვან ქსოვილში, კუნთებში და სარძევე კბილების პულპაში.

თავი 3. სისხლი (Sanguis, Haema)

სისხლი, როგორც ქსოვილი, შედგება თხიერი შუალედური ნივთიერების – პლაზმისა და მასში თავისუფლად შეწონილი ფორმიანი ელემენტებისაგან - სისხლის უჯრედებისაგან: ერითროციტებისაგან, ლეიკოციტებისა და თრომბოციტებისაგან (სისხლის ფირფიტებისაგან) (სურ. 32). სისხლის წითელი ფერი განპირობებულია ერითროციტების შემადგენლობაში არსებული ჰემოგლობინით. სისხლის უჯრედების ცენტრიფუგირების გზით გამოყოფისას რჩება თხიერი, გამჭვირვალე პლაზმა, რომელიც მოცულობით მთელი სისხლის 55-56%-ს, ხოლო სისხლის უჯრედები (ფორმიანი ელემენტები) - 40-45%-ს შეადგენს. სისხლის საერთო რაოდენობა სრულასაკოვანი ადამიანის სხეულში 4-5 ლიტრს შეადგენს, რაც საშუალოდ მთელი სხეულის წონის 7-9%-ია (70კგ წონის ადამიანის სხეული 5-5,5 ლ. სისხლს შეიცავს).

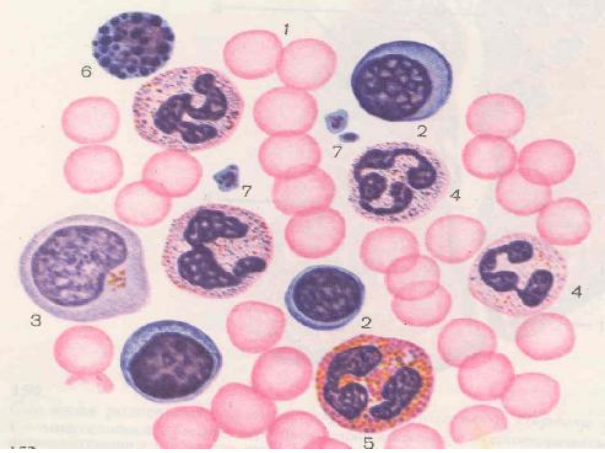

სურ. 32. ადამიანის სისხლის ნაცხი. 1-ერითროციტები; 2-ლიმფოციტები (მცირე და დიდი); 3-მონოციტები; 4-ნეიტროფილები; 5-ეოზინოფილები; 6-ბაზოფილები; 7-თრომბოციტები.

სისხლის ფუნქციები. სისხლი ასრულებს სხვადასხვა მნიშვნელოვან ფუნქციას:

1. სუნთქვითი - აირთა ცვლის - ფილტვებიდან ქსოვილებში ჟანგბადის გადატანა და ნახშირორჟანგის გამოყოფა;

2. ტროფიკული – საკვები ნივთიერების გადატანა ორგანიზმში;

3. კომუნიკაციური - ნივთიერებათა ტრანსპორტი;

4. რეგულაციური - ქიმიური სასიგნალო მოლეკულებისა და ბიოლოგიურად აქტიური ნივთიერებების გადატანა სამიზნე ორგანოებამდე;

5. დამცველობითი – გამოიმუშავებს ანტისხეულებს და ახორციელებს იმუნურ ფუნქციას, ახორციელებს ფაგოციტოზს, უზრუნველყოფს სისხლის შედედებას და სხვა;

6. გამოყოფის - ნივთიერებათა ცვლის პროდუქტების გამოყოფა;

7. ჰუმორული (ლათ. humor-სითხე) - სხვადასხვა სისტემის ფიზიოლოგიური ცხოველმყოფელობის რეგულაცია;

8. ჰომეოსტაზის - წყლის, მარილების, ტუტე-მჟავური წონასწორობის დაცვა;

9. სხეულის ტემპერატურის რეგულაცია.

სისხლი ლიმფასთან და ქსოვილურ სითხესთან ერთად ქმნის შიგა გარემოს, რომელიც უზრუნველყოფს ოპტიმალურ პირობებს ორგანიზმის ცხოველმყოფელობისათვის.

სისხლი ხასიათდება საკმაოდ მაღალი სიბლანტით. სისხლის წნევა ძირითადად NaCl–ისა და რიგი დაბალმოლეკულური ნივთიერებების რაოდენობრივი შემცველობითაა განპირობებული. ვინაიდან სისხლის ქიმიური შედგენილობა ნორმაში სტაბილურია, პათოლოგიების დროს ბიოქიმიური ანალიზებით გამოვლენილი ცვლილებები გამოიყენება დაავადებათა

დიაგნოსტიკისათვის.

სისხლი შედგება როგორც ორგანული, ისე არაორგანული ნივთიერებებისაგან. ორგანული ნაერთების სახით წარმოდგენილია ცილები, ნახშირწყლები, ნეიტრალური ცხიმები, ორგანული მჟავები, ამინომჟავები, არაცილოვანი აზოტოვანი ნივთიერებები და სხვა; არაორგანული ნივთიერებების სახით კი - სხვადასხვა არაორგანული მჟავის მარილები და შესაბამისი ფუძეები. სისხლის პლაზმა და ფორმიანი ელემენტები მკვეთრად განსხვავდება ერთმანეთისაგან ქიმიური შედგენილობით.

3.1. სისხლის პლაზმა

სისხლის პლაზმა თხიერი კონსისტენციის უჯრედშორისი ნივთიერებაა (სურ. 33). იგი შეიცავს 90-93% წყალს და 7-10% მშრალ ნივთიერებას. აქედან 6,6-8,5% ცილებია, ხოლო 1,5-3,5%- სხვა ორგანული და არაორგანული ნივთიერებები (ცხიმები, გლუკოზა, ჰორმონები, ფერმენტები, მინერალური ნივთიერებები, დაშლის პროდუქტები), რომელთა შორის 0,9% არაორგანულ მარილებზე მოდის.

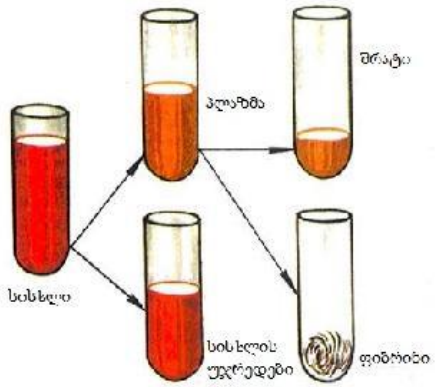

სურ. 33. სისხლის პლაზმა

სისხლის პლაზმა შეიცავს: ცილებს, ცხიმებს, ნახშირწყლებს და სხვა ორგანულ ნაერთებს, აგრეთვე ნივთიერებათა ცვლის საბოლოო პროდუქტებს: შარდოვანას, შარდის მჟავას, კრეატინინს, ბილირუბინს და სხვას, რომლებიც სისხლში ქსოვილებიდან გადადის და სისხლის ნაკადით აღწევს თირკმლებსა და ნაწილობრივ, კანში.

პლაზმაში შედარებით ჭარბადაა ნატრიუმის, ქლორის იონები და ბიკარბონატები. სისხლის პლაზმასთან შედარებით ერითროციტების პლაზმაში Na^+-ის რაოდენობა 8-ჯერ მეტია და მნიშვნელოვნად იცვლება სხვადასხვა პათოლოგიის დროს. მაგალითად, ჰიპერნატრიემიისას, მაგალითად, გულის უკმარისობის დროს Na^+-ის რაოდენობა მატულობს, ორგანიზმის დეჰიდრატაციისას კი პირიქით, Na^+-ის რაოდენობა პლაზმაში მნიშვნელოვნად მცირდება (ჰიპონატრიემია).

Na^+ -ისაგან განსხვავებით, პლაზმაში K^+-ის რაოდენობა დაახლოებით 5-ჯერ ნაკლებია, ერითროციტებში კი პირიქით, 20-ჯერ მეტი. პლაზმაში K^+ -ის რაოდენობა მატულობს თირკმლის მწვავე უკმარისობის, თირკმელზედა ჯირკვლის ქერქის ჰიპოფუნქციისა და ალდოსტერონის უკმარისობისას (ჰიპერკალიემია). ალდოსტერონის გაძლიერებული სეკრეციის პირობებში, როცა გულის მუშაობა საგრძნობლად ირღვევა, პლაზმაში K^+ -ის რაოდენობა მცირდება (ჰიპოკალიემია).

Ca^{2+} წარმოდგენილია ორი ძირითადი ფორმით: მემბრანაში შედარებით ადვილად განვლადი, იონური და პრაქტიკულად განუვლადი, ალბუმინთან დაკავშირებული არაიონური სახით. პლაზმაში Ca^{2+}-ის იონების რაოდენობრივი განაწილება რეგულირდება ძვლებით (Ca^{2+}-ის იონების რეზერვუარი), თირკმლებით, ნაწლავებით, ჰორმონებით (პარატჰორმონი, პლაზმაში Ca^{2+}-ის იონების რაოდენობრივი განაწილება რეგულირდება

ძვლებით (Ca^{2+}-ის იონების რეზერვუარი), თირკმლებით, ნაწ-ლავებით, ჰორმონებით (პარატჰორმონი, კალციტონინი), რო-მელთა სეკრეცია პლაზმაში Ca^{2+}-ისა და 1,2,5- დიოქსიქოლე-კალციფეროლის (ვიტამინი D3) თანაობაზეა დამოკიდებული. პლაზმაში Ca^{2+}-ის რაოდენობის შემცირება (ჰიპოკალციემია) გა-მოვლენილი იქნა ჰიპოპარათირეოზის, მექანიკური სიყვითლის, ფარისებრახლო ჯირკვლის ფუნქციის დარღვევისას, რასაც ხში-რად თან სდევს ძლიერი ტეტანური კრუნჩხვები.

Mg^{2+}-ის რაოდენობივი შემცველობა სისხლის პლაზმაში სისხლის დაკარგვის დროსაც კი გამოირჩევა მაღალი სტაბილუ-რობით.

P სისხლში სამი ფორმითაა: მჟავაში ხსნადი, ორგანულ ნაერთებთან დაკავშირებული და არაორგანული. დიაგნოსტიკის მიზნით პლაზმაში ძირითადად არაორგანულ ფოსფორს საზღვ-რავენ.

Fe^{3+} ლორწოვანი გარსის უჯრედებში უკავშირდება ცილა აპოფერიტინს და წარმოიქმნება სამარაგო მეტალოპროტეინი *ფერიტინი.* რკინა ფერიტინის სახით დეპონირებულია ძვლის ტვინში, ღვიძლსა და ელენთაში. სისხლში Fe^{3+} ცილა *ტრანსფე-რინის* სახითაა.

სისხლში მინერალური ნივთიერებებიდან საყურადღებოა, აგრეთვე, მიკროელემენტები (იოდი, სპილენძი, თუთია, კობალ-ტი და სელენი), რომლებიც ძირითადად სისხლის ცილებთანაა დაკავშირებული.

აზოტის შემცველი არაცილოვანი ნივთიერებებიდან სისხ-ლის პლაზმაში არის შარდოვანა, ამინომჟავები, შარდის მჟავა, კრეატინი, კრეატინინი, ამიაკი და სხვა.

სისხლის პლაზმაში ბუნებრივი ცილის შემადგენელი ყველა ამინომჟავაა წარმოდგენილი. განსაკუთრებით დიდი რაოდე-

ნობითაა გლუტამინი, ალანინი, ვალინი, ლიზინი, ლეიცინი.

სისხლის პლაზმის ცილებს მიეკუთვნება: ალბუმინები, გლობულინები და ფიბრინოგენი, რომელთა შედგენილობა სისხლში მუდმივია. პლაზმის ცილები სინთეზდება როგორც ღვიძლში, ისე რეტიკულოენდოთელურ სისტემაში.

სისხლის ალბუმინი წყალში ხსნადი ცილაა, სინთეზდება სისხლში. მისი უშუალო მონაწილეობით რეგულირდება: ოსმოსური წნევა, წყლისა და სამკურნალო ნივთიერებათა ტრანსპორტი. იგი აქტიურად იკავშირებს დადებითად დამუხტულ იონებს (ნატრიუმი, კალციუმი) და დაბალმოლეკულურ ორგანულ ნაერთებს (ქოლესტეროლი, ნაღვლის პიგმენტები და სხვა).

სისხლის პლაზმის ოსმოსური წნევა განისაზღვრება მისი ოსმოსური კონცეტრაციით ანუ მოცულობის ერთეულში არსებული ყველა ნაწილაკის – მოლეკულების, იონების, კოლოიდური ნაწილაკების ჯამით. ის ძირითადად დამოკიდებულია სისხლში NaCl-სა და სხვა დაბალმოლეკულური ნივთიერებების, აგრეთვე ცილების (ძირითადად ალბუმინების) შემცველობაზე. პლაზმის ოსმოსური წნევის შენარჩუნება მუდმივ დონეზე ხორციელდება ფიზიოლოგიური მექანიზმებით და სხეულის ტემპერატურის პირობებში.

სისხლის პლაზმაში იდენტიფიცირებულია ალბუმინის 20-მდე იზოფორმა. ერთ-ერთი მათგანია პრეალბუმინი, რომელიც ღვიძლში სინთეზირდება და უკავშირდება ჰემს, ჰემოგლობინს, მიოგლობინს, კატალაზას და გადააქვს ისინი ღვიძლის რეტიკულურ-ენდოთელური სისტემის უჯრედებში.

α და β გლობულინები ტრანსპორტულ ფუნქციას ასრულებენ, მაგალითად, ტრანსფერინი - რკინის გადატანას უზრუნველყოფს. აღსანიშნავია γ გლობულინები, ანუ იმუნოგლობულინები, რომლებიც ანტისხეულებია და მნიშვნელოვანია ორგანიზ-

მის იმუნური სისტემის ფუნქციონირებაში. ისინი გლიკოპროტეინებს წარმოადგენს და სპეციფიკური იმუნური პასუხის ჩამოყალიბებაში მონაწილეობენ.

იმუნოგლობულინებთან ერთად პლაზმაში დამცველობით ფუნქციას კომპლემენტის სისტემის ცილები ახორციელებს. ისინი სისხლის შრატის სპეციფიკური აქტივობის ცილების ერთობლიობაა. მათი უმეტესობა ზიმოგენურია ანუ პროფერმენტებია, რომლებიც ბაქტერიების ლიზისს განაპირობებს.

სისხლის პლაზმის ცილებს შორის განსაკუთრებით მნიშვნელოვანია **ფიბრინოგენი,** რომელიც განაპირობებს პლაზმის შედედების უნარს. სისხლძარღვის დაზიანებისას ხსნადი ფიბრინოგენი იქცევა უხსნად ფიბრინად, პროცესს წინ უსწრებს აქტიური პროთრომბინაზური კომპლექსის წარმოქმნა, რომელიც აკატალიზებს პროთრომბინიდან თრომბინის წარმოქმნას, რაც შედედებული კოლტების წარმოქმნას განაპირობებს. ეს გარდაქმნები ხორციელდება Ca^{2+}-ის იონებისა და ცილოვანი ნივთიერების – **თრომბინის** მონაწილეობით, რომელიც ფერმენტის როლს ასრულებს. თრომბინი მოცირკულირე სისხლში არ არის. იქ არის ნივთიერება *თრომბოგენი,* რომელიც ფერმენტ *თრომბოკინაზას* გავლენით იქცევა *თრომბინად.* წარმოშობილი ფიბრინის კოლტი ახშობს დაზიანებულ სისხლძარღვს და სისხლდენა წყდება.

სისხლის შედედების უნარის დაკარგვისას ვითარდება მძიმე დაავადება – **ჰემოფილია,** რომლის დროსაც უმნიშვნელო ჭრილობაც კი საშიშია.

3.2. სისხლის უჯრედები

უჯრედების სახით სისხლში წარმოდგენილია ფორმიანი

ელემენტები - სისხლის წითელი უჯრედები ანუ ერითროციტები, სისხლის თეთრი უჯრედები - ლეიკოციტები და სისხლის ფირფიტები - თრომბოციტები. უმნიშვნელო რაოდენობით სისხლში არის პლაზმური და სხვა უჯრედებიც.

ერითროციტები

ადამიანისა და ძუძუმწოვრების სისხლის წითელი უჯრედები - ერითროციტები მაღალდიფერენცირებული, უბირთვო, უმოძრაო უჯრედებია (სურ.34). დაბალგანვითარებულ ხერხემლიანებში და ფრინველებში ერითროციტები ბირთვს ზრდასრულ მდგომარეობაშიც შეიცავენ (სურ.35), მაგრამ მათ დაყოფის უნარი მაინც დაკარგული აქვთ.

ჯანმრთელი ზრდასრული მამაკაცის 1 მმ^3 სისხლში - 5-5,5 მლნ-დან, ხოლო ქალებში - 4,5-5 მლნ-მდე ერითროციტია. მათი რიცხვი ცვალებადია კლიმატური პირობების, ასაკისა და ორგანიზმის ფიზიკური მდგომარეობის შესაბამისად. კუნთების მუშაობის დროს, გაუხშოებული ატმოსფეროსა და ზოგიერთი ფიზიოლოგიური თუ პათოლოგიური მდგომარეობის შემთხვევაში ერითროციტების რაოდენობა სისხლში მატულობს.

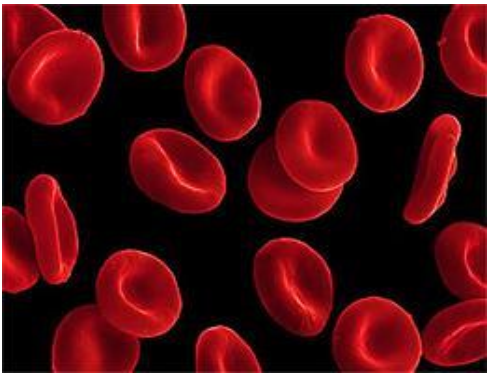

სურ. 34. ადამიანის ერითროციტები

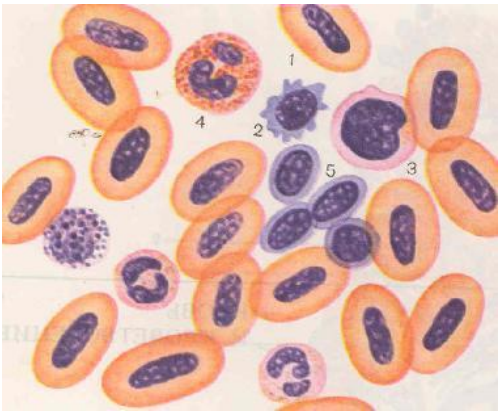

სურ. 35. ბაყაყის სისხლის ნაცხი. 1-ერითროციტი; 2-ლიმფოციტი; 3-მონოციტი; 4-გრანულოციტი; 5- თრომბოციტები.

ზოგიერთი ორგანო (ელენთა, ღვიძლი, კანი) ასრულებს სისხლის დეპოს როლს, რომელშიც შეკავებულია სისხლის უჯრედები, შემდეგ კი ისინი კვლავ სისხლში გადადიან. ერითროციტების რიცხვის მდგრადი შემცირება – **ერითროპენია** ან მათი რიცხვის მომატება – **ერითროციტოზი** აღინიშნება სისხლის სისტემის პათოლოგიური ცვლილებების, სისხლმბადი ორგანოების ზოგიერთი დაავადების დროს. ადამიანისა და თითქმის ყველა ძუძუმწოვრის ერითროციტი ორმხრივ ჩაზნექილი დისკოს ფორმისაა (გამონაკლისია აქლემი და ლამა) შეწონილ მდგომარეობაში (სისხლის ნაკადში), სისხლის ნაცხებში კი ისინი გაბრტყელებულია მინაზე და სწორი მომრგვალო ფორმის დისკოებს ქმნის. უმდაბლეს ხერხემლიანებში ერითროციტებს ოვალური ფორმა აქვს. ზოგში ორმხრივამოზნექილია. ადამიანის ერითროციტების დიამეტრი 7,2-8,5 მკ-ია (სპილოს ერითროციტის დიამეტრი 8-10 მკ). ასეთი ზომის ერითროციტების რაოდენობა ნორმალურ სისხლში 75%-მდეა (მათ **ნორმოციტებს** უწოდებენ), 12,5% დიდი ზომისაა - 8,5 მკ-ზე მე-

ტი. მათ **მაკროციტებს** უწოდებენ, შეიძლება იყოს 6 მკ დიამეტრის და ნაკლები ზომისაც. ესენი **მიკროციტებია.** ზოგიერთი პათოლოგიური მდგომარეობის შემთხვევაში ერითროციტების სიდიდის ცვალებადობა საყურადღებოა. ამ მოვლენას **ანიზოციტოზი** ეწოდება. ერითროციტები მოქნილი უჯრედებია და მათზე უფრო მცირე დიამეტრის მქონე სისხლძარღვოვან კაპილარებში გავლის უნარი აქვთ. ერითროციტების საერთო ზედაპირი საშუალოდ 3500-3700 $მ^2$-ია.

ახალ სისხლში ცალკეული ერითროციტი მოყვითალოა. ერითროციტები სისხლს წითელ ფერს აძლევს. შეფერვა დამოკიდებულია პიგმენტ **ჰემოგლობინის** შემცველობაზე. ერითროციტი 60%-მდე წყალს და 40% მშრალ ნივთიერებას შეიცავს. მშრალი ნივთიერების 95%-მდე ჰემოგლობინია. იგი სასუნთქი პიგმენტია და ქრომოპროტეინების ჯგუფის რთულ ცილას წარმოადგენს (ცილოვანი ნაწილი გლობინია, არაცილოვანი - პროსთეტული ჯგუფის – ჰემინის წარმომადგენელი – ჰემი). ერთი ერითროციტი შეიცავს 280 მოლეკულა ჰემოგლობინს, რაც შესაბამისად, ტოლია 14-16 მგ-სა 100 მლ სისხლში. ჰემოგლობინისაგან თავისუფალ პროტოპლაზმას **ერითროციტების სტრომა** ეწოდება.

ერითროციტებში ჰემოგლობინის შემცველობა განაპირობებს მათ ოქსიფილიას.

ერითროციტები მგრძნობიარეა ხსნარის კონცენტრაციის მიმართ. იზოტონურ ხსნარებში (ადამიანში - სუფრის მარილის 0,9%-იანი ხსნარის შესაბამისი) ისინი უცვლელია. ჰიპოტონურ (ნაკლები კონცენტრაციის) ხსნარში ისინი იბერება წყლით, ჯირჯვდება და სკდება, ჰემოგლობინი გამოდის პლაზმაში. ამ მოვლენას **ჰემოლიზი** ეწოდება. ჰემოლიზს იწვევს აგრეთვე **ჰემოლიზინები,** მაგალითად, ფენილჰიდრაზინის შეყვანა, ქლო-

როფორმი, სპირტი, გაყინვა და მერე სწრაფი გადნობა და ა.შ. ჰიპერტონულ (უფრო მაღალი კონცენტრაციის) ხსნარებში კი ერითროციტები გასცემს წყალს და იჭმუხნება.

მრავალი პათოლოგიის შემთხვევაში ან ჰემოგლობინის ანალიზისა თუ ერითროციტების საშუალო მოცულობის განსაზღვრისათვის აუცილებელი ხდება **ჰემატოკრიტი**ს განსაზღვრა. ჰემატოკრიტი არის ერითროციტების პროცენტული შეფარდება სისხლის მთლიან მოცულობასთან.

ერითროციტების წარმოქმნა (ერითროპოეზი) ხდება ძვლის ტვინში. მისი სინთეზი აქტიურდება გლიკოპროტეინ ერითროპოეტინით. ერითროპოეზის ადრეულ ეტაპებზე ერითროპოეტინი ააქტიურებს უჯრედების დიფერენციაციას, მათ მომწიფებას და პროლიფერაციას.

მჟავა ან ფუძე-საღებავებით შეღებვისას ახალგაზრდა ერითროციტების ანუ **რეტიკულოციტების** ელექტრონულ-მიკროსკოპულმა გამოკვლევამ ცხადყო, რომ ციტოპლაზმა შეიცავს ბაზოფილურ ციტოპლაზმას, ენდოპლაზმურ ბადეს რიბოსომებით და მიტოქონდრიებს. ამავე სტადიაზე უჯრედში ჭარბადაა ცილა გლობინის ი-რნმ. უჯრედის მომწიფების პარალელურად ბირთვის ზომა თანდათან მცირდება, კარგავს ბირთვაკს და განიდევნება უჯრედიდან.

ზრდასრულ ერითროციტში არ არის მიტოქონდრია, ბირთვი, ქრომატინი და რიბოსომები. ერითროციტების სიცოცხლის მანძილზე მათში ფნქციონირებს მხოლოდ ის ცილები, რომლებიც სინთეზირდა განვითარების ადრეულ სტადიაზე. მომწიფებულ ერითროციტებს ახასიათებს გამარტივებული მეტაბოლიზმი.

ერითროციტებისა და ჰემოგლობინის კატაბოლიზმი ხდება ღვიძლში, ელენთასა და ძვლის ტვინში. დღე-ღამეში დაახლო-

ებით 8-9 გრამი ჰემოგლობინი იშლება. ჰემოგლობინის დაშლის შედეგად განთავისუფლებული ჰემის გარკვეული ნაწილი ნაღვლის პიგმენტებად გარდაიქმნება, ნაწილი კი კვლავ გამოიყენება. ჰემის სინთეზი მიმდინარეობს მიტოქონდრიაში.

პერიფერიულ სისხლში დიდი რაოდენობით რეტიკულოციტების გამოჩენა ფიზიოლოგიური რეგენერაციის გაძლიერების ნიშანია, რასაც დიაგნოსტიკური მნიშვნელობა აქვს.

ერითროციტების ძირითადი **ფუნქცია სუნთქვითია.** იგი მონაწილეობს გაზთა ცვლაში ორგანიზმსა და გარემოს შორის, რაც ჰემოგლობინით ხორციელდება.

ერითროციტები დაფარულია თხელი გარსით – ციტოლემით, რომელიც შედგება გარეთა-გლიკოპროტეინული, შუა ორილიპიდური და შიგნითა ცილოვანი შრისაგან. იგი შერჩევითი გამტარებლობის უნარით ხასიათდება. მისი საშუალებით მიმდინარეობს აირთა ცვლა ერითროციტსა და გარემოს შორის.

ერითროციტების ზედაპირზე აღინიშნება მემკვიდრეობით თანდაყოლილი ჯგუფური ანტიგენები (სურ. 36). ცნობილია, რომ სისხლის ჯგუფური ანტიგენების მატარებელია ერითროციტები, ლეიკოციტები, და თრომბოციტები. კლინიკური მედიცინისათვის მნიშვნელოვანია ერითროციტური ჯგუფური ანტიგენები, რადგან სწორედ, ისინი განაპირობებენ სისხლის შეთავსებადობას და გვევლინებიან პოსტტრანსფუზიური გართულების ძირითად მიზეზად. აღნიშნული ანტიგენები გენეტიკურად მყარად დეტერმინირებულ თავისებურებას წარმოადგენს. ერითროციტური ჯგუფური სისტემები იმუნოგენეტიკური თვალსაზრისით მაღალი პოლიმორფიზმით ხასიათდებიან. დღეისთვის შესწავლილია ერითროციტის მემბრანაზე არსებული 349 ანტიგენური დეტერმინანტა, რომლებიც გაერთიანებულია 29-მდე ჯგუფურ სისტემაში. ერითროციტური ჯგუფური

ანტიგენებიდან კლინიკური თვალსაზრისით ყველაზე მნიშვნელოვანია ABO, Rh, Kell, MN, Ss და სხვა სისტემები. დღეისთვის აღნიშნული სისტემები ბიოქიმიური და მოლეკულური თვალსაზრისით საკმაოდ კარგადაა შესწავლილი. ცნობილია თითოეული ჯგუფის განმსაზღვრელი შესაბამისი გენური ლოკუსები.

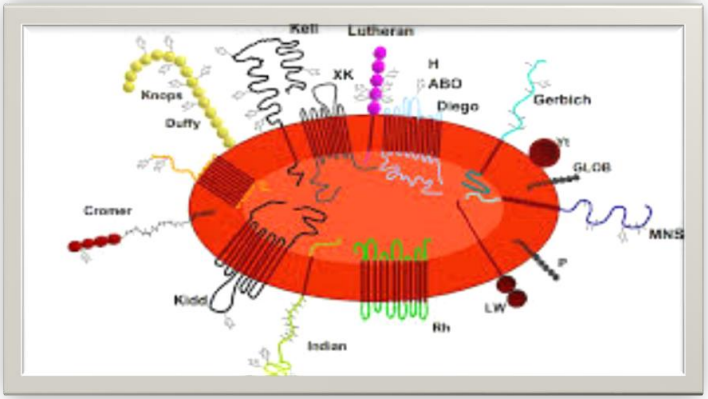

სურ. 36. ერითროციტური ჯგუფური ანტიგენები.

ჯგუფური გლიკოპროტეინები განსაზღვრავენ სისხლის უჯრედების ტროფიკულ და რეგულატორულ ფუნქციებს. ისინი შედიან უჯრედული რეცეპტორების შემადგენლობაში და წარმოადგენენ უჯრედული მემბრანის ადჰეზიის ძირითად სტრუქტურულ ელემენტებს. მათი დახმარებით ტრანსპორტირდება სისხლის მიმოქცევის სისტემაში ჰორმონები, ვიტამინები, ფერმენტები და ბიოლოგიურად აქტიური სხვა ცილები.

სისხლის ჯგუფური ანტიგენები განსაზღვრავენ ადამიანის, როგორც ბიოლოგიური სახეობის, ადაპტაციას გარემომცველ გარემოსთან. სისხლის ჯგუფის გავრცელების სიხშირე არათანაბარია სხვადასხვა რასისა და ეთნიკური ჯგუფისათვის, და

ევოლუციის პროცესში ამა თუ იმ ეკოსისტემაში გენოგეოგრაფიული ადაპტაციის გამოვლინებად ითვლება.

სისხლის ჯგუფური სიტემებიდან მხოლოდ ABO სისტემის შემთხვევაში გვხვდება ჯგუფსპეციფიკური ანტისხეულების არსებობა პლაზმაში. სხვა სისტემების ანტისხეულების არსებობა მიუთითებს შესაძლო იმუნიზაციაზე, რომელიც შეიძლება განხორციელდეს სამი ძირითადი გზით: სისხლის ტრანსფუზიით, ორსულობით და ჯგუფსპეციფიკურ ანტიგენებთან კონტაქტით.

ერითროციტების სიცოცხლის ხანგრძლივობა დაახლოებით 4 თვეა (110-120 დღე). ყოველდღიურად ადამიანის ორგანიზმში ერითროციტების დაახლოებით 1/100 ნაწილი იშლება.

ლეიკოციტები

ხერხემლიანთა და ადამიანის ლეიკოციტები ანუ თეთრი უჯრედები მორფოლოგიური და ბიოლოგიური როლით სხვადასხვაგვარია. ციტოპლაზმაში სპეციალური მარცვლების არსებობის მიხედვით ისინი იყოფა ორ დიდ ჯგუფად: **მარცვლოვანი** ლეიკოციტები ანუ **გრანულოციტები** და **უმარცვლო** ლეიკოციტები ანუ **აგრანულოციტები.**

რომანოვსკის მეთოდით შერეული მჟავა (ეოზინიანი) და ფუძე საღებავებით შეღებვისას ზოგიერთ ლეიკოციტში შეინიშნება ნათესაობა მჟავა საღებავებთან, მათ **ეოზინოფილები** ეწოდება, ზოგში კი - ფუძე-საღებავებთან, ეს **ბაზოფილებია.** ზოგ ლეიკოციტში მარცვლოვნება ნათესაობას ავლენს, როგორც მჟავა, ასევე ფუძე-საღებავებთან, ესენი **ნეიტროფილებია.** აღნიშნული ლეიკოციტები გრანულოციტებს მიეკუთვნება. რაც შეეხება აგრანულოციტებს, მათ ყოფენ **ლიმფოციტებად** და **მონოციტებად.** ასეთი დაყოფა განპირობებულია მათი განსხვავებული სიდიდით, ბირთვისა და ციტოპლაზმის განსხვავებული აგებულე-

ბით და მათი წარმოშობით (სურ.37).

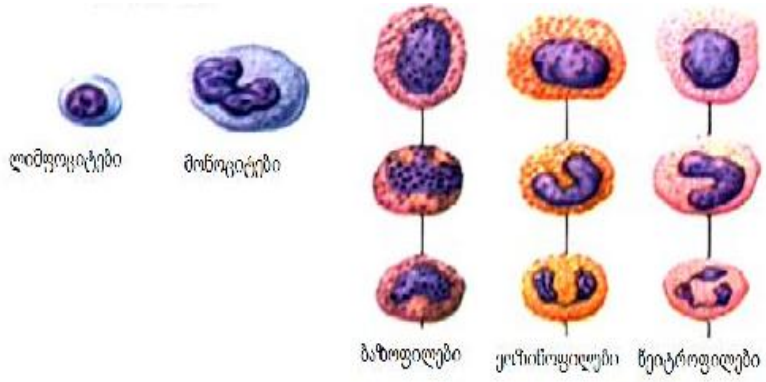

სურ. 37.ლეიკოციტები~
ა- აგრანულოციტები; **ბ** - გრანულოციტები

ყველა ლეიკოციტი ძირითადად სფეროსებურია. ზრდასრული ადამიანის 1მმ^3 სისხლში 6000-8000 ლეიკოციტია. ლეიკოციტების რაოდენობა შეიძლება შეიცვალოს საკვების მიღებასთან, ფიზიკურ და გონებრივ დაძაბულობასთან, სისხლძარღვების შევიწროებასთან დაკავშირებით და სხვა. ლეიკოციტების რაოდენობის მომატებას ნორმის ზევით **ლეიკოციტოზი** ეწოდება, ხოლო შემცირებას - **ლეიკოპენია** (ბერძნ. penia - სიღარიბე, სიძუნწე).

ლეიკოციტები აქტიურად გადაადგილდებიან ფსევდოპოდიებით. ამ დროს მკვეთრად იცვლება მათი სხეულისა და ბირთვის ფორმა. ლეიკოციტებს აქვს კაპილართა ენდოთელურ უჯრედებს შორის გავლისა და შემაერთებელი ქსოვილის ძირითად ნივთიერებაში გადაადგილების, ბაზალურ მემბრანასა და ეპითელის უჯრედებს შორის შეღწევის უნარი. ლეიკოციტების მოძრაობის სიჩქარე დამოკიდებულია გარემოს კონსისტენციაზე,

pH-ზე, t^0C-ზე და სხვა. მათი მოძრაობის მიმართულება განისაზღვრება ქემოტაქსისით.

ლეიკოციტები მდიდარია ფერმენტებით, რითაც მნიშვნელოვან როლს ასრულებს მიკრობებისა და სისხლსა თუ ქსოვილებში შესული უცხო ნივთიერებებისაგან ორგანიზმის დაცვაში, ე.ი. აწარმოებს **ფაგოციტოზს.** გარდა ამისა, ლეიკოციტები მონაწილეობენ იმუნური სხეულების *(იმუნოგლობულინების)* წარმოქმნაშიც.

ლეიკოციტები გამოყოფს *ბაქტერიოციდულ ნივთიერებებს,* რომლებიც დამღუპველად მოქმედებს მიკროორგანიზმებზე, როცა ლეიკოციტებით შთანთქმული უცხო ნივთიერებები მათი საშუალებით არ იშლება, ლეიკოციტები გამოდიან სხვადასხვა ორგანოს ლორწოვანი გარსების ზედაპირზე, საიდანაც ეპითელის ჩამოფცქვნილ უჯრედებთან ერთად გამოიყოფიან ორგანიზმიდან.

გრანულოციტები. გრანულოციტების ციტოპლაზმას სპეციფიკური მარცვლოვნება ახასიათებს. როგორც აღნიშნული იყო, გრანულოციტებში გამოყოფენ ნეიტროფილებს, ეოზინოფილებსა და ბაზოფილებს. გრანულოციტების ბირთვი სხვადასხვაგვარია.

ნეიტროფილები მომრგვალო ფორმის ლეიკოციტებია. ისინი ზრდასრული ადამიანის სისხლში ლეიკოციტების საერთო რაოდენობის 65-75%-ია, ახალშობილებში კი მხოლოდ 50%. ნეიტროფილების ციტოპლაზმა სუსტად ოქსიფილურია, წვრილმარცვლოვანია. რომანოვსკის მეთოდით შეღებვისას მარცვლოვნება მოვარდისფრო – მოიისფრო ხდება. მარცვლოვანი არაა მთელი ციტოპლაზმა, მისი ზედაპირული შრე ვიწრო არშიის სახით ჰომოგენური რჩება. ეს შრე ქმნის მის ფსევდოპოდიებს და მთავარ როლს ასრულებს უჯრედის ამებოიდურ

მოძრაობაში. გრანულოციტების ციტოპლაზმაში არის ყველა ორგანოიდი, აგრეთვე ჩანართები – ცილოვანი გრანულები, გლიკოგენი, უწვრილესი ლიპიდური წვეთები. ბირთვები შეიცავს საკმაოდ მკვრივ ქრომატინს, განსაკუთრებით - პერიფერიაზე. მწიფე ნეიტროფილებს აქვთ სეგმენტირებული ბირთვი, რომელიც თხელი, ზოგჯერ თითქმის შეუმჩნეველი ზონრებით დაკავშირებული, 2-3 და მეტი სეგმენტისაგან შედგება. მათ *სეგმენტბირთვიან ნეიტროფილებს* უწოდებენ. ისინი შეადგენენ ლეიკოციტების 60-65%-ს. ნაკლები რაოდენობითაა *ჩხირბირთვიანი* გრანულოციტები - 3-5%. ამ უჯრედების ბირთვი შეიძლება იყოს მოღუნული ჩხირის, ნალის ან S-ბური ფორმის. ნაკლებად გვხვდება ლობიოს ფორმის ბირთვიანი ნეიტროფილური გრანულოციტების *ახალგაზრდა* ფორმები. ამ სამი სახის ლეიკოციტების თანაფარდობას კლინიკაში დიაგნოსტიკური მნიშვნელობა აქვს (მათი ზომა 7-9 მკ-მდეა).

ადამიანის ნეიტროფილების აგებულება სქესის მიხედვით განსხვავებულია. ზოგიერთი ლეიკოციტის ბირთვის გარსის შიგა ზედაპირთან ქრომატინის მცირე დამატებითი გროვაა, მას ბირთვის თანამგზავრი ანუ ბირთვის სატელიტი ეწოდება. ვარაუდობენ, რომ მასში ერთი X-ქრომოსომათაგანია, ამიტომაც ბირთვის ახლო დანამატს *სასქესო ქრომატინსაც* უწოდებენ. სასქესო ქრომატინს დაფდაფის ჯოხის, წვეთის ან ჩოგბურთის ჩოგნის ფორმა აქვს. სასქესო ქრომატინით შესაძლებელია სისხლის ნაცხში სქესის დადგენა.

ნეიტროფილებს აქვთ ცრუფეხებით გადაადგილების უნარი. ისინი აქტიურად გადაადგილდებიან და თავს იყრიან იქ, სადაც ორგანიზმში უცხო სხეულია მოხვედრილი, მათ შეუძლიათ სისხლიდან მიგრირება და გაღიზიანების კერისაკენ გადაადგილება. მათთან მიახლოებისას ნეიტროფილები ცრუ-ფე-

ხებით შემოეხვევიან მიკრობებს ან უცხო სხეულაკებს და ჩაითრევენ ციტოპლაზმაში. ამით ისინი აუსნებოვნებენ ანთებით კერას.

ეს უნარი მეჩნიკოვმა შენიშნა და მათ მშთანთქმელები უწოდა. ისინი მცირე ფაგოციტებს მიეკუთვნებიან და მათ *მიკროფაგებს* უწოდებენ. ფაგოციტოზის შემდეგ ნეიტროფილების რიცხვი მცირდება. ნეიტროფილები შეიცავენ პროტეოლიზურ ფერმენტებს, ციტოქრომოქსიდაზას, პეროქსიდაზას, კატალაზას, ტუტე ფოსფატაზას. გარდა ამისა, მათში არის აგლუტინინები და ბაქტერიოციდული ნივთიერებები.

ნეიტროფილების რაოდენობის მომატება–*ნეიტროფილური ლეიკოციტოზი* შეიმჩნევა *ზოგიერთი ფიზიოლოგიური მდგომარეობის დროს (ორსულობა, ხანგრძლივი კუნთოვანი მუშაობა* და სხვა), აგრეთვე, *ინფექციური დაავადებების* დროს. ამასთან, ჩვეულებრივ, ახალგაზრდა და ჩხირბირთვიანი ფორმების რიცხვი მატულობს.

ეოზინოფილები (ოქსიფილური ან აციდოფილური გრანულოციტები) უფრო მსხვილი უჯრედებია, ვიდრე ნეიტროფილები. მათი რაოდენობა პერიფერიულ სისხლში ლეიკოციტების საერთო რიცხვის 2-5%-ის ფარგლებშია. მიტოქონდრიები, გოლჯის კომპლექსი და ცენტროსომა ნეიტროფილების ამავე ორგანელების მსგავსია. მისთვის დამახასიათებელია ციტოპლაზმის სპეციფიკური გრანულები. ისინი იღებება ეოზინითა და სხვა მჟავა საღებავებით. ელექტრონულ მიკროსკოპში ისინი ცილინდრების მსგავსია, რომლებიც სპირალურად დახვეული მემბრანისგან შედგება. ეოზინოფილების მარცვლები ლიპოპროტეინულია. ისინი შეიცავს ფოსფორსა და რკინას, აგრეთვე, ჟანგვა – აღდგენითი პროცესებისათვის აუცილებელ ფერმენტებს. ეოზინოფილების მარცვლებს ახასიათებს დადებითი რეაქ-

ცია ოქსიდაზასა და პეროქსიდაზაზე.

ეოზინოფილების ბირთვი, ჩვეულებრივ, 2-, იშვიათად 3-სეგმენტიანია. ჩხირბირთვიანი ეოზინოფილების ბირთვები ნალისებური ფორმისაა, ახალგაზრდა ფორმებისა – ლობიოსებურია მსხვილი ქრომატინის ბელტებით. მაგრამ ეოზინოფილების ეს ფორმები პერიფერიულ სისხლში იშვიათად გვხვდება. ეოზინოფილებსაც ახასიათებს ამებოიდური მოძრაობა, მიგრირება გაღიზიანების წყაროს მიმართულებით და ფაგოციტოზის უნარი, მაგრამ ნეიტროფილებზე ნაკლებად აქტიურნი არიან. ვარაუდობენ, რომ *ეოზინოფილების როლი გამოიხატება ინტოქსიკაციების დროს ორგანიზმის დაცვის პროცესში აქტიური მონაწილეობით. მათ ტოქსინების გაუსნებოვნების უნარი აქვთ.* **ეოზინოფილია** (მომატება) შეიმჩნევა *ზოგიერთი ინფექციური დაავადების, ჭიებით ინვაზიის, ორგანიზმის ალერგიული* მდგომარეობის, *უცხო ცილისა და ჰისტამინის შეყვანის* დროს. ცნობილია, აგრეთვე, მათი *მაღალი მგრძნობელობა ჰორმონებისადმი (მაგ., თირკმელზედა ჯირკვლის ამოკვეთა ცხოველებში იწვევს ეოზინოფილების მომატებას).* სტრეს-რეაქციების *დროს*, ე.ი. მაშინ, როცა სისხლში დიდი რაოდენობით გამოიყოფა თირკმელზედა ჯირკვლის ჰორმონი კორტიზონი და ჰიპოფიზის ადენოკორტიკოტროპული ჰორმონი (აკტჰ), მიმდინარეობს *ეოზინოპენია* (შემცირება საშუალოდ 60%-ით). ფარისებრ ახლო ჯირკვალთან ერთად ფარისებური ჯირკვლის ამოკვეთა, ასევე, იწვევს ეოზინოფილების შემცირებას.

ბაზოფილები ზომით ნეიტროფილების ზომას უახლოვდება, ისინი 9-10 მკ-მდე დიამეტრისაა. მათი რაოდენობა ადამიანის სისხლში მთელი ლეიკოციტების საერთო რაოდენობის 0,5-1%-ია. ასე რომ, შესაძლოა, ისინი პერიფერიული სისხლის ნაცხში არც კი ჩანდეს. ბაზოფილების ციტოპლაზმა ამოვსებუ-

ლია მსხვილი, მომრგვალო, მკვეთრად ბაზოფილური მარცვლე-ბით, რომლებიც მუქ მოწითალო იისფრად ან მეწამულად იღებება. მათ ციტოპლაზმაში აღმოჩენილია გლიკოგენი, რნმ, გრანულებში - ჰეპარინი (მჟავა მუკოპოლისაქარიდი) და ჰისტა-მინი.

ბაზოფილების ბირთვები გაურკვეველი ფორმისაა, უფრო ხშირად - სფერული ან სუსტად წილაკოვანი, ნაკლები ინტენსი-ვობით იღებება, ვიდრე ნეიტროფილების ან ეოზინოფილების ბირთვები.

ექსპერიმენტით დადგენილია, რომ *ბაზოფილების რაოდე-ნობა მატულობს ცხოველებში ბაქტერიული ტოქსინების, უცხო ცილის ინიექციის დროს,* რენტგენის სხივების მოქმედების შე-თავსებით უცხო ცილის ინიექციასთან და ზოგიერთი სხვა სახის ზემოქმედების შედეგად. ბაზოფილების რაოდენობის შემცირება - *ბაზოპენია* აღინიშნება ადრენალინისა და თიროქსინის ინი-ექციის შემდეგ, ექსპერიმენტული შოკის, ავიტამინოზისა და ზოგიერთი სხვაგვარი ზემოქმედების შემთხვევაში. *ბაზოფილე-ბის* რაოდენობის მომატება ასოცირდება *ალერგიულ დაავადე-ებებთან, სისტემურ მიელოპროლიფერაციულ სინდრომებთან, ჰიპოთირეოზთან* და სხვა.

ბაზოფილები ჰეპარინის გამომუშავებისა და დაგროვების უნარის გამო, ისევე, როგორც შემაერთებელი ქსოვილის პოხი-ერი უჯრედები, გარკვეულ როლს ასრულებენ სისხლის შედე-დებისა და სისხლძარღვების შეღწევადობის რეგულაციის პრო-ცესებში.

აგრანულოციტები. მათი ციტოპლაზმა არ შეიცავს სპეცი-ფიკურ მარცვლებს და ახასიათებთ ერთი არასეგმენტებული ბირთვი. არჩევენ **ლიმფოციტებსა** და **მონოციტებს.**

ლიმფოციტები ზრდასრული ადამიანის სისხლში ლეიკოციტების საერთო რაოდენობის 20-30%-ს შეადგენს (სურ. 38). მათი %-ული შემცველობა ცვალებადია ასაკის შესაბამისად.

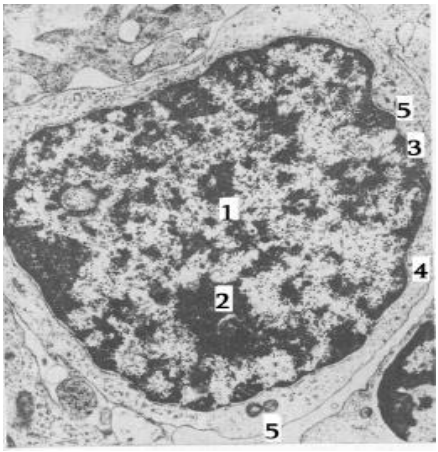

სურ. 38. ლიმფოციტები (ელექტრონული მიკროფოტოგრამა).
1-ბირთვი; 2-ბირთვაკი; 3-ბირთვის მემბრანა; 4-რიბოსომები;
5-ბირთვის გარშემო განლაგებული ერთეული მიტოქონდრიები
(ენდოპლაზმური ბადე სუსტადაა განვითარებული).

ახალშობილებსა და ძუძუმწოვარა ბავშვებში ლიმფოციტები ჭარბობს, ისინი 60%-მდეა, 16 წლის ასაკისთვის მათი %-ული შემცველობა მოზრდილის ნორმამდე აღწევს, მოხუცებში 20%-ს არ აღემატება. სიდიდეც მნიშვნელოვნად ცვალებადობს – დიამეტრი 4,5-10 მკ-მდეა, ხშირად - 7-7,5 მკ. ზომების მიხედვით არჩევენ *მცირე* (4,5-7 მკ), *საშუალო* (7-10 მკ) და *დიდ* (10 მკ დიამეტრის) ლიმფოციტებს.

მიუხედავად ბირთვების სხვადასხვა ზომისა და სიმკვრივისა, დნმ-ას რაოდენობა უმეტესობაში ქრომოსომთა დიპლოიდურ კომპლექტს შეესაბამება. დიდ ლიმფოციტებში კი შუალედური რაოდენობითაა დიპლოიდურსა და ტეტრაპლოიდურს

შორის. ეს მონაცემები ხსნის ლიმფოციტების დაბალ პროლიფერაციულ (დაყოფის) აქტივობას.

ლიმფოციტები მნიშვნელოვან როლს *ასრულებენ იმუნოლოგიურ* პროცესებში.

ნორმის შემთხვევაში სისხლში საშუალო და მცირე ლიმფოციტები, როგორც წესი, არ გვხვდება და მხოლოდ გულმკერდის ლიმფური სადინარის ლიმფაში აღმოჩნდება. რომანოვსკის მეთოდით შეღებვისას მცირე და საშუალო ლიმფოციტებს ახასიათებთ მკრივი, მუქად შეღებილი ბირთვი, რომელიც ავსებს უჯრედის მეტ ნაწილს. მისი ფორმა მრგვალი ან ოდნავ ლობიოსებურია. ბირთვში ბირთვაკია. ციტოპლაზმა, რომელიც ბირთვის გარსს ეკვრის ვიწრო არშიის სახით, ლიმფოციტებში ბაზოფილურად იღებება, რაც განპირობებულია რიბონუკლეოპროტეინების შემცველობით, ამასთან, ისინი მეტია დიდ ლიმფოციტებში. ციტოპლაზმა შეიცავს ყველა ორგანოიდს, მაგრამ მიტოქონდრიების რაოდენობა დიდი არაა, ენდოპლაზმური ბადე სუსტადაა განვითარებული, რიბოსომები უმეტესად მის მემბრანებს შორისაა. უჯრედის პერიფერიაზე ხშირად ჩანს პინოციტოზური ბუშტუკები. ლიმფოციტების სიცოცხლის ხანგრძლივობა სხვადასხვაგვარია. მათი დაახლოებით 20% ცოცხლობს არა უმეტეს 3 დღე-ღამისა, დანარჩენები - 3-6 თვემდე. ვარაუდობენ, რომ დნმ-ათი მდიდარი ლიმფოციტების დაშლა ფაგოციტოზს ააქტიურებს.

მცირე ლიმფოციტები არაერთგვაროვანი უჯრედებია, ანთების დროს ისინი მიგრირებენ სისხლის ნაკადიდან ანთების კერებში. ლიმფოციტები შეიძლება გარდაიქმნეს **პლაზმურ უჯრედებად, ფიბრობლასტებად, გლუვკუნთოვან** და სხვა სახის უჯრედებად. ტრანსფორმაციის უნარისა და დამცველობითი ფუნქციის გარდა, ლიმფოციტებს აქვთ ტროფიკული - დეზოქ-

სირიბონუკლეოპროტეინების გადამტანთა ფუნქციაც.

ლიმფოციტები, სისხლის სხვა უჯრედების მსგავსად, ძვლის ტვინში წარმოიშობა უმწიფარი ღეროვანი უჯრედებიდან. ადრეულ ასაკში ლიმფოციტების ნაწილი მიგრირდება თიმუსში (მკერდუკანა ჯირკვალში), სადაც სპეციფიკური ინდუქტორის (თიმოზინის) ზემოქმედებით მწიფდებიან **T უჯრედებად** (შემდეგ კი ლიმფურ ორგანოებში ინტენსიურად მრავლდებიან). ლიმფოციტების ნაწილი კი ძვლის ტვინში რჩება, სადაც მომწიფების შემდგომ **B უჯრედებად** ყალიბდებიან. ორივე მათგანი მნიშვნელოვან როლს ასრულებს *ინფექციური აგენტების - ბაქტერიებისა და ვირუსების აღმოჩენა-განადგურებაში.*

ნორმის შემთხვევაში მოცირკულირე ლიმფოციტების უმეტესობა T უჯრედებია. მათი დანიშნულებაა, ამოიცნონ და გააუვნებელყონ ორგანიზმში მოხვედრილი ანტიგენი (მაგ., ვირუსი). B უჯრედები ამოიცნობენ უცხო უჯრედებსა და ნივთიერებებს (მაგ., ორგანიზმში შეჭრილ ბაქტერიებს). როდესაც ეს უჯრედები შეხებაში მოდიან უცხო ცილებთან ანუ ანტიგენებთან, ისინი გამოიმუშავებენ *ანტისხეულებს - იმუნოგლობულინებს,* რომლებიც აუვნებელყოფენ მას. T ლიმფოციტები შეიცნობენ ანტიგენწარმდგენი უჯრედის მიერ გადამუშავებულ ანტიგენს და უზრუნველყოფენ სხვადასხვა სახის იმუნურ რეაქციას, ისინი სხვადასხვა ციტოკინის გზით ურთიერთმოქმედებენ B ლიმფოციტებთან. B ლიმფოციტები, უმთავრესად, ეფექტორული იმუნოკომპეტენტური უჯრედებია. ისინი მონაწილეობენ ჰუმორული იმუნიტეტის, B უჯრედული იმუნური მეხსიერების ფორმირებაში. ასევე, ქმნიან პლაზმური უჯრედების კლონებს.

T უჯრედები იყოფიან ორ სუბპოპულაციად: დამხმარეებად და ციტოტოქსიკურ უჯრედებად. იმუნური პასუხის რეგულა-

ციის ამოცანას ასრულებენ დამხმარე უჯრედები, ციტოტოქსიკური უჯრედები კი უჯრედული მკვლელობით კლავენ ვირუსით ინფიცირებულ ან სიმსივნურ უჯრედებს.

ლიმფოციტოზი ანუ მათი რაოდენობის მომატება შეინიშნება ინფექციის შემდგომ, *ლიმფოპენია* ანუ მათი რაოდენობის კლება ხდება ლიმფის დაკარგვის შემდგომ პერიოდში, ასევე, ჰორმონული, სხივური, იმუნოსუპრესორული თერაპიის შემდეგ.

მონოციტები. ახალი სისხლის წვეთში ისინი სხვა ლეი- კოციტებზე უფრო მსხვილია (10-11 მკ). მათი რაოდენობა ლეიკოციტების საერთო რაოდენობის 6-8%-ია. მონოციტების ბირთვები შეიძლება იყოს ლობიოსებური, ნალისებური ან წილაკოვანი, მრავალრიცხოვანი წანაზარდითა და ჩაღრმავებით. ქრომატინი წვრილ ბელტებადაა გაბნეული მთელ ბირთვში, განსაკუთრებით დიდი რაოდენობითაა იგი ბირთვის მემბრანაზე. ბირთვი შეიცავს ერთ ან რამდენიმე აციდოფილურ ბირთვაკს. მონოციტებს ახასიათებს დაყოფის უნარი. მონოციტების ციტოპლაზმა ნაკლებად ბაზოფილურია ლიმფოციტების ციტოპლაზმასთან შედარებით. რომანოვსკის მეთოდით შეღებვისას ის მკვეთრად ცისფერია, მაგრამ პერიფერიაზე უფრო მუქად იღებება, ვიდრე ბირთვთან. მიტოქონდრიები ოვალური ფორმისაა, უფრო ნაკლები ზომის და უფრო მრავალრიცხოვანი, ვიდრე ლიმფოციტებისა, ლიზოსომებიც მეტია. გოლჯის კომპლექსი ბირთვის ჩაღრმავებასთანაა ციტოპლაზმაში.

ციტოპლაზმაში ჭარბადაა ვაკუოლების, ბუშტუკებისა და სხვადასხვა ბუნებისა და აგებულების გრანულები. ზოგჯერ გვხვდება ფაგოციტური ნაწილაკები. ციტოპლაზმის პერიფერიულ ნაწილში ფსევდოპოდებია.

მონოციტები ასრულებს დამცველობით ფუნქციას. როგორც ფაგოციტებს, მათ სისხლის ნაკადში და შემაერთებელ ქსოვილში

მიგრირების უნარიც აქვს.

მონოციტები მონონუკლეური ფაგოციტების სისტემას მიეკუთვნება. ისინი ჰემატოპოეზური ღეროვანი უჯრედებიდან სხვა ფაგოციტებთან ერთად საერთო წარმოშობის არიან. ქსოვილებში მიღწევის შემდეგ ისინი მაკროფაგებად იქცევიან. მონოციტები არეგულირებენ თანდაყოლილ და ადაპტურ იმუნიტეტს, ქსოვილების განახლებას და ჰომეოსტაზს, ანადგურებენ მავნე მიკროორგანიზმებს, ათავისუფლებენ ორგანიზმს მკვდარი უჯრედებისგან და ხელს უწყობენ იმუნური რეაქციის განხორციელებას.

მონოციტების ორ ქვეჯგუფს გამოყოფენ. ისინი ერთმანეთისაგან განსხვავდებიან ფუნქციებით: 1.პერიფერიული მიმოქცევიდან ექსტრავასკულურ სივრცეში გადასვლის შემდეგ **მაკროფაგებს** წარმოქმნის; 2. ანთების პირობებში დიფერენცირდება ანთებით დენდრიტულ უჯრედებად.

მონოციტოზი ანუ მონოციტების *მომატება* სისხლში შეიძლება გამოიწვიოს: *ვირუსულმა ინფექციებმა,* როგორიცაა *ინფექციური მონონუკლეოზი, ყბაყურა და წითელა; პარაზიტული ინფექციები; ქრონიკული ანთებითი დაავადება; ტუბერკულოზი, ქრონიკული რესპირატორული დაავადება* და სხვა.

მაკროფაგები ფაგოციტური უჯრედებია, რომლებიც „ცხოვრობენ“ ლიმფოიდურ და არალიმფოიდურ ქსოვილში. ისინი მონაწილეობენ სტაბილურ მდგომარეობაში ქსოვილის ჰომეოსტაზში, შთანთქავენ აპოპტოზურ უჯრედებს. მათ აქვთ რეცეპტორები, რომელთა მეშვეობითაც ისინი გამოიცნობენ პათოგენებს. დენდრიტული უჯრედები კი სპეციალიზებული არიან ანტიგენების გადამუშავებასა და T ლიმფოციტებისადმი წარდგენაში.

თრომბოციტები

თრომბოციტები (სისხლის ფირფიტები) უწვრილესი, უფერო, მომრგვალო, ოვალური, თითისტარისებური ან არასწორი ფორმის სხეულაკებია. ისინი ძვლის წითელი ტვინის გიგანტური უჯრედების – მეგაკარიოციტების ციტოპლაზმის მოგლეჯილი, 2-3 მკ ზომის ფრაგმენტებია. აგლუტინაციის უნარისა და სისხლის ნაცხში შეწებების გამო ისინი ჯგუფებად გვხვდება, ამიტომაც მათი დათვლა გაძნელებულია და 1 მმ^3 სისხლში 200-400 ათასამდე ცვალებადობს. მათი სიცოცხლის ხანგრძლოვობა დაახლოებით 10 დღემდეა.

თრომბოციტი შედგება **ჰიალომერისაგან,** რომელიც მისი საფუძველია და **გრანულომერისაგან** (ქრომომერისაგან) - მარცვლებისაგან, რომლებიც თრომბოციტის ცენტრში გროვას ქმნიან ან გაფანტულნი არიან ჰიალომერში. გრანულომერში აღმოჩენილია მიტოქონდრიები, ვაკუოლები, ენდოპლაზმური ბადის ერთეული მემბრანები და გაურკვეველი ბუნების მსხვილი გრანულები. გრანულომერი არ შეიცავს ქრომატინს. თრომბოციტს აქვს დიდი რაოდენობით სხვადასხვა ზომის და სისქის მორჩები.

არჩევენ **5** სახის თრომბოციტს:

1. **ახალგაზრდას,** ბაზოფილური ჰიალომერითა და ერთეული მოწითალო-იისფერი გრანულებით;

2. **მწიფეს,** სუსტად ოქსიფილური ჰიალომერითა და აზუროფილური მარცვლოვნებით;

3. **ხანდაზმულს,** უფრო მუქს, მოლურჯო-იისფერი ელფერითა და მუქი იისფერი მარცვლოვნებით;

4. **დეგენერირებულს** – მონაცრისფრო-ლურჯი ჰიალომერითა და მონაცრისფრო-იისფერი მარცვლებით;

5. **გიგანტურს** (გაღიზიანების ფორმები) - მოვარდისფრო-იისფერი ჰიალომერითა და იისფერი მარცვლოვნებით. ისინი 2-

3-ჯერ აღემატება ნორმალურს.

თრომბოციტები სისხლძარღვის კედლის დაზიანების უბნებში *თრომბის წარმოქმნაში მონაწილეობს* და ორგანიზმს მასიური *სისხლის დაკარგვისგან იცავს.* მიელოიდურ პროგენიტორ უჯრედზე თირკმლებისა და ღვიძლის მიერ გამომუშავებულ ჰორმონ თრომბოპოეტინის მოქმედებით აქტიურდება მეგაკარიობლასტების წარმოქმნა; მისი მომწიფებისას მიიღება მეგაკარიოციტი, ხოლო ამ უკანასკნელის ფრაგმენტაციით - თრომბოციტი.

თრომბოციტების მონაწილეობა სისხლის შედედებაში ხორციელდება მათი ჩქარი დაშლის და კონგლომერატებად შეწებების უნარით, რომელთა გარშემო ფიბრინის ძაფები წარმოიქმნება.

შედედების პროცესში თრომბოციტები სხვადასხვა ნივთიერებას (ფოსფოლიპიდებს, ლიპოპროტეინებს და სხვა) და ფერმენტს (თრომბოკინაზას, პეპტიდაზას, ნუკლეოტიდაზას, მჟავა ფოსფატაზას, კატალაზას და სხვა) გამოყოფს.

ზოგიერთი დაავადების დროს თრომბოციტების რაოდენობა მცირდება – რასაც *თრომბოციტოპენია* ეწოდება და რაც შედედების შენელებას იწვევს.

3.3. ჰემოგრამა

ჰემოგრამა დიდ როლს ასრულებს სამედიცინო პრაქტიკაში. ანალიზის დროს იკვლევენ სისხლის ქიმიურ შედგენილობას, განსაზღვრავენ ერითროციტების, ლეიკოციტების, ჰემოგლობინის რაოდენობას, ერითროციტების რეზისტენტობას, მათი დალექვის სიჩქარეს - **ედრ** და სხვა. ჯანმრთელი ადამიანის სისხლის ფორმიანი ელემენტები გარკვეულ თანაფარდობაშია

ერთმანეთის მიმართ, რასაც **ჰემოგრამას** ანუ **სისხლის ფორმულას უწოდებენ.** ორგანიზმის მდგომარეობის დასადგენად დიდი მნიშვნელობა აქვს ლეიკოციტების დიფერენცირებულ გამოთვლას. ლეიკოციტების გარკვეულ %-ულ თანაფარდობას **ლეიკოციტური ფორმულა** ეწოდება.

ჰემოგრამა:

ერითროციტები { ქალებში - 4,5 - 5 მლნ/მმ^2
მამაკაცებში - 5 - 5,5 მლნ/მმ^2

საერთო რაოდენობა - 3.90 – 5.50 [10^6/მკლ]

ლეიკოციტები - საერთო რაოდენობა - 3.80-10.00 [10^3/მკლ]

ნეიტროფილები - { სეგმენტბირთვიანი _ 60-65%
ჩხირბირთვიანი - 3 – 5% (ზომა 7-9 მკ)
ახალგაზრდა _ 3%-ზე ნაკლები

საერთო რაოდენობა 40.0 -75.0 % - 2.00-6.00 [10^3/მკლ]

ეოზინოფილები - { სეგმენტბირთვიანი
ჩხირბირთვიანი
ახალგაზრდა
(ზომა 9-10 მკ)

საერთო რაოდენობა 1.0 -6.0 % - 0.04 -0.45 [10^3/მკლ]

ბაზოფილები - 0.0 -1.0 % - 0.00 -0.10 [10^3/მკლ]
(ზომა 9 მკ-მდე)

ლიმფოციტები - 20.0 - 45.0 % - 1.0 -3.60 [10^3/მკლ]
(ზომა 4,5 - 10 მკ)

მონოციტები - 4.0 - 11.0 % - 0.25 -0.75 [10^3/მკლ]
(ზომა 10 -11 მკ)

<u>თრომბოციტები</u> - 200 - 300 ათასი/მმ^2 - 150 -370 [10^3/მკლ]

<u>ჰემოგლობინი</u> - 115 - 170 [გ/ლ]

*<u>ერითროციტების დალექვის სიჩქარე (ედს)</u>*Westergren-ის მეთოდით [მმ/სთ]:

ედს	50 წლამდე	50 წლის ზევით
ქალი	< 25	< 30
მამაკაცი	< 15	< 20

3.4. ლიმფა

ლიმფა (ლათ. lympha - ტენი) ცილოვანი ბუნების მოყვითალო სითხეა, რომელიც ლიმფურ კაპილარებსა და სისხლძარღვებში გადის. შედგება **ლიმფოპლაზმისა და ფორმიანი ელემენტებისაგან.** ქიმიური შედგენილობით ლიმფოპლაზმა სისხლის პლაზმის მსგავსია, მაგრამ ნაკლები რაოდენობით შეიცავს ცილას. ცილის ფრაქციებიდან ალბუმინი სჭარბობს გლობულინს. ცილის ნაწილს შეადგენს ფერმენტი *დიასტაზა, ლიპაზა, გლიკოლიზური* ფერმენტი. შეიცავს, აგრეთვე, ნეიტრალურ ცხიმებს, მარტივ შაქრებს, NaCl-სა და Na_2CO_3-ის ხსნარებს, აგრეთვე სხვადასხვა ნაერთს, რომელთა შემადგენლობაშიც შედის Ca, Mg, Fe.

ლიმფის *ფორმიან* ელემენტებს შეადგენს ლიმფოციტები, მონოციტები და ლეიკოციტების სხვა სახეები, აგრეთვე, ერით-

როციტები, რომლებიც აგრანულოციტებზე ნაკლები რაოდენობით გვხვდება.

ლიმფა *წარმოიქმნება ლიმფურ სისტემაში - ქსოვილთა და ორგანოთა ლიმფურ კაპილარებში, სადაც ოსმოსური და ჰიდროსტატიკური წნევით კაპილარებში შეღწევადობის გავლენით თანდათან შედის ლიმფოპლაზმის სხვადასხვა კომპონენტი.*

კაპილარებიდან ლიმფა გადადის პერიფერიულ ლიმფურ სადინარებში, მათი საშუალებით - ლიმფურ კვანძებში, შემდეგ მსხვილ ლიმფურ სადინარებში და ჩაიღვრება სისხლში. ამასთან დაკავშირებით ლიმფის შედგენილობა იცვლება. მაგ., ლიმფა, რომელიც კუჭ-ნაწლავის ტრაქტიდან მოედინება, მდიდარია ცხიმებით (3-4%-მდე), ცილებითა (5%-მდე) და შაქრით. ლიმფა, რომელიც ლიმფურ კვანძებს გაივლის, მდიდრდება აგრანულოციტებით და ა. შ. ამიტომაც არჩევენ *პერიფერიულ* (ლიმფურ კვანძებამდე), *შუამდებარე* (ლიმფური კვანძების გავლის შემდეგ) და *ცენტრალურ*ლიმფას (გულ-მკერდის ლიმფური სადინარის ლიმფა). ლიმფის წარმოქმნის პროცესი მჭიდროდაა დაკავშირებული სისხლიდან უჯრედშორის სივრცეებში წყლის გადასვლასა და ქსოვილოვანი სითხის წარმოქმნასთან.

3.5. სისხლის წარმოქმნა –ჰემოპოეზი

სისხლწარმოქმნა – **ჰემოპოეზი** ეწოდება სისხლის ფორმიანი ელემენტების წარმოქმნას (ბერძნ. Poiesis–წარმოქმნა, haema–სისხლი). ეს არის სისხლის ახალი უჯრედების წარმოქმნა დაზიანებულ და დაღუპულ უჯრედთა სანაცვლოდ (სურ. 39). **ჰემოპოეზი** ხორციელდება ძვლის ტვინში.

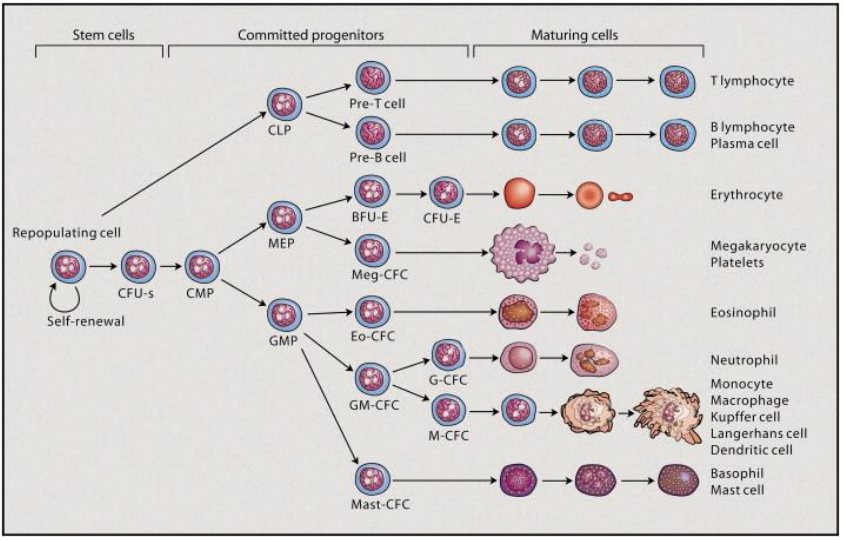

სურ. 39. მიელოიდურ ქსოვილში ერითროციტური და გრანულოციტური რიგების უჯრედთა დიფერენცირების სქემა.

ძვლის ტვინს, გარდა ჰემოპოეზისა, იმუნოპოეზის ფუნქციაც აქვს. ამდენად, ის ლიმფოიდურ ორგანოებთან ერთად იმუნური სისტემის უმნიშვნელოვანესი ნაწილიც არის. ძვლის ტვინი ზრდასრული ორგანიზმის ერთადერთი ქსოვილია, რომელიც ნორმაში ყველაზე დიდი რაოდენობით შეიცავს უმწიფარ, არადიფერენცირებულ და ნაკლებად დიფერენცირებულ უჯრედებს - **ღეროვანი უჯრედებს.** ისინი თავისი შენებით ახლოს დგას ემბრიონულ უჯრედებთან.

ძვლის წითელი ტვინი უხვად შეიცავს **სისხლის წარმომქმნელ მიელოიდურ ქსოვილს** (ძვლის ყვითელ ტვინში კი ცხიმოვანი ქსოვილი სჭარბობს). ძვლის წითელი ტვინი ადამიანის სხეულის მასის 1,5%-ს შეადგენს. ის მთელი სიცოცხლის განმავლობაში ნარჩუნდება ადამიანის ბრტყელ ძვლებში (ნეკნებში, მკერდის ძვალში, მენჯისა და ქალას ძვლებში), ხერხემლის მა-

ლებსა და ლულისებრი ძვლების ეპიფიზებში (ბოლო ნაწილებში). ასაკთან ერთად ლულისებრი ძვლების ღრუებში სისხლმბადი ქსოვილს ცხიმოვანი ქსოვილი ენაცვლება და, შესაბამისად, ტვინი მათში ყვითელი ხდება. ძვლის წითელი ანუ სისხლმბადი ტვინი ყველაზე მეტია მენჯის ძვლებში, შედარებით ნაკლები - გრძელი ლულისებრი ძვლების ეპიფიზებში, ხოლო კიდევ უფრო ნაკლები - ხერხემლის მალათა სხეულებში.

ძვლის ტვინი შედგება სტრომის ანუ ფიბროზული ქსოვილისა და საკუთრივ სისხლმბადი ქსოვილისგან - რეტიკულური ქსოვილისაგან. ის ქმნის უჯრედულ სინციტიუმს, რომელშიც სისხლმბადი უჯრედებია განლაგებული.

უჯრედთა გამრავლება და მომწიფება დიდწილად არის დამოკიდებული რეტიკულურ ქსოვილთან მათ ურთიერთქმედებაზე, ვინაიდან რეტიკულურ ქსოვილს იმავე დროს ძვლის წარმოქმნის უნარიც შესწევს. სწორედ, მის ამ ფუნქციაზეა დამოკიდებული მოტეხილი ძვლების აღდგენის (შეხორცების) პროცესი.

ძვლის ტვინის განსაკუთრებული თავისებურება ის არის, რომ იგი არის ღეროვანი ელემენტების წყარო, როგორც **მიელოიდური (სისხლმბადი),** ასევე, ლიმფოიდური ზრდისა და დიფერენცირებისთვის. ყველა ფორმიანი ელემენტის წინამორბედი ღეროვანი უჯრედიდან წარმოიქმნება მიელოიდური და ლიმფოიდური ღეროვანი უჯრედები, რომლებიც აყალიბებს კოლონიაწარმომქმნელ ერთეულებს.

ძვლის ტვინის ღეროვანი უჯრედები დიფერენცირდება ლიმფოციტებად, გრანულოციტებად, მონოციტებად, ერითროციტებად და მეგაკარიოციტებად. ძვლის ტვინში ხდება აგრეთვე **B-ლიმფოციტების** ადრეული და არაანტიგენდამოკიდებული მომწიფება და დიფერენცირება. ღეროვანი უჯრედების რაოდე-

ნობის შემცირება და დიფერენცირების დარღვევა იმუნოდეფიციტს იწვევს.

ძვლის ტვინი იმუნური სისტემის პირველად ორგანოდ ითვლება, ვინაიდან ის B-უჯრედების წყარო და მათი მომწიფებისა და დიფერენცირების ადგილია პერიფერიული ლიმფოიდური წარმონაქმნებისთვის - ელენთისა და ლიმფური კვანძებისთვის, თუმცა, მისი ძირითადი ფუნქცია მაინც სისხლის უჯრედების (ჰემოპოეზი) და ლიმფოციტების წარმოქმნაა. უჯრედული ელემენტების - კლონების წარმოქმნა იწყება პლურიპოტენტური ღეროვანი უჯრედიდან. ძვლის ტვინის სისხლმბად ქსოვილში განასხვავებენ უჯრედთა სამ ხაზს (კლონს) ანუ სამ პოპულაციას. აღნიშნული პოპულაციები, ფაქტობრივად, სისხლის შესაბამის უჯრედთა წინამორბედი ხაზებია - ლეიკოციტური, ერითროციტული და თრომბოციტული. ყველა ამ პოპულაციას (კლონს) საერთო წინამორბედი - ე.წ. პლურიპოტენტური ღეროვანი უჯრედები ჰყავს. სწორედ, ღეროვანი უჯრედების მომწიფებისა და დიფერენცირების შედეგად ხდება უჯრედთა სამი სხვადასხვა კლონის შესაბამისად განვითარება. ნორმაში ძვლის ტვინი დაცულია იმუნოლოგიური ტოლერანტობის ბარიერით, რაც იმას ნიშნავს, რომ უმწიფარ და მომწიფების პროცესში მყოფ უჯრედებს ორგანიზმში საკუთარი ლიმფოციტები არ ანადგურებენ.

პლურიპოტენტური უჯრედი პირველივე დაყოფის შედეგად ირჩევს განვითარების გზას და მისი შვილეული უჯრედები ან მულტიპოტენტური უჯრედები ხდებიან, რომელთაც არჩევანი შედარებით შეზღუდული აქვთ (მხოლოდ ერითროციტული ან ლეიკოციტური წარმონაქმნების ხაზით), ან მეგაკარიობლასტებად გადაიქცევიან. შემდგომ მეგაკარიობლასტები დასაბამს აძლევენ მეგაკარიოციტებს, რომლებისგანაც საბოლოოდ თრომ-

ბოციტები წარმოიქმნება.

არჩევენ **ემბრიონულ** და **პოსტემბრიონულ ჰემოპოეზს.**

პოსტემბრიონული ჰემოპოეზი – ეს არის **სისხლის ფიზიოლოგიური რეგენერაციის** პროცესი, რამდენადაც ორგანიზმში განუწყვეტლივ მიმდინარეობს სისხლის ფორმიანი ელემენტების მასიური დაღუპვა და განახლება სისხლმბად ორგანოებში წარმოქმნილი ახალი უჯრედებით.

ემბრიონული ჰემოპოეზი იწყება ემბრიონული განვითარების ადრეულ სტადიებზე და ადგილი აქვს სისხლის, როგორც ქსოვილის წარმოქმნას. ემბრიონული ჰემოპოეზი მიმდინარეობს საყვითრე პარკის კედელში, შემდეგ კი - ღვიძლში, ელენთასა და ძვლის ტვინში.

სისხლწარმოქმნა საყვითრე პარკის კედელში იწყება ემბრიონის განვითარების მე-2 კვირის ბოლოს და მე-3 კვირის დასაწყისში. საყვითრე პარკის მეზენქიმაში გამოცალკევდება სისხლის ნერგები – სისხლის კუნძულები. მათგან დიფერენცირდება სისხლძარღვის უჯრედები – ენდოთელური უჯრედები და პირველადი სისხლის უჯრედები – **ჰემოციტობლასტები.** ისინი მრავლდებიან მიტოზურად და მათი უმეტესობა **პრიმიტიულ ერითრობლასტებად – მეგალობლასტებად** გარდაიქმნება. მათში მიმდინარეობს ჰემოგლობინის დაგროვება და ისინი დიდ **პირველად ერითროციტებად** ანუ მეგალოციტებად გარდაიქმნება. ცხოველმყოფელობის ამოწურვის შემდეგ პირველად ერითროციტებს შთანთქავს სისხლძარღვთა ენდოთელიუმიდან წარმოქმნილი ფაგოციტები. ყველა ჰემოციტობლასტი არ იხარჯება პირველადი ერითრობლასტების წარმოსაქმნელად, ნაწილი რჩება არადიფერენცირებულ მდგომარეობაში და სისხლის ნაკადით ვრცელდება ჩანასახში. საყვითრე პარკის სისხლძარღვებში მათგან ვითარდება **მეორადი ერითრობლასტები,** რომლებშიც

ჰემოგლობინი უფრო ნელა გროვდება. ისინი გარდაიქმნებიან **ნორმობლასტებად,** საიდანაც უფრო მცირე ზომის მეორადი **ერითროციტები** ვითარდება. ისინი ზრდასრული ადამიანის ერითროციტებისაგან ნაკლებად განსხვავდება (ე.ი. ერითროციტები ვითარდება ადრეულ ემბრიოგენეზში - **ინტრავასკულურად** ანუ წარმოქმნილ სისხლძარღვებში). პარალელურად ხდება გრანულოციტების – **ნეიტროფილებისა** და **ეოზინოფილების** წარმოქმნა ჰემოციტობლასტებიდან, რომლებიც სისხლძარღვთა კედლის ირგვლივ, ე.ი. **ექსტრავასკულურად** ყალიბდება. საყვითრე პარკის ატროფიის შემდეგ მისი სისხლმბადი ფუნქციაც თანდათან წყდება.

სისხლწარმოქმნა ღვიძლში. ღვიძლი ჩაისახება მე-3-4 კვირას, მე-5 კვირას კი იგი სისხლის წარმოქმნის ცენტრად გარდაიქმნება. სისხლწარმოქმნა ღვიძლში **ექსტრავასკულურად** ხდება (სისხლძარღვების გარეთ). აქაც ჰემოციტობლასტები სისხლძარღვთა ირგვლივ მდებარე მეზენქიმისაგან წარმოიქმნება. მათგან წარმოიქმნება **მეორადი ერითროციტები** (ზემოთ აღწერილი სქემით). ერთდროულად წარმოიქმნება გრანულოციტები - **ნეიტროფილები** და **ეოზინოფილები.** ღვიძლის სისხლმბად ქსოვილში **მეგაკარიოციტებიც** ყალიბდება. ემბრიონული პერიოდის ბოლოს ღვიძლში სისხლწარმოქმნა წყდება.

სისხლწარმოქმნა ელენთაში. ემბრიონული პერიოდის პირველ ნახევარში **ელენთა უნივერსალური სისხლმბადი** ორგანოა, რომელშიც სისხლის უჯრედები ექსტრავასკუალურად ვითარდება, მაგრამ ბავშვის გაჩენის მომენტში **მიელოეპოეზის** პროცესები _ **ერითრო-** და **გრანულოციტოპოეზი** წყდება და **აგრანულოციტოპოეზი** ძლიერდება.

სისხლწარმოქმნა ლიმფურ კვანძებში. ლიმფური კვანძების პირველადი ნერგები კისრის ლიმფური პარკუჭების არეში წარ-

მოიქმნება. ემბრიოგენეზის ადრეულ (დაახლ.მე-3 თვეს) პერიოდში ამ მეზენქიმურ ნერგებში წარმოიქმნება **ჰემოციტობლასტები,** ზოგიერთი ავტორის მიხედვით – **ლიმფობლასტები,** აგრეთვე **მცირე** და **საშუალო** ლიმფოციტები. მეზენქიმური ქსოვილი განვითარებადი კვანძის არეში თანდათან გარდაიქმნება **რეტიკულურ ქსოვილად,** რომლის მარყუჟებში გროვდება **ლიმფოციტები, მაკროფაგები,** ხოლო ლიმფური კვანძების ნერგების განვითარების ადრეულ სტადიებზე მათში ჩანს **ერითრობლასტები, გრანულოციტები** და **მეგაკარიოციტები.** მიელოპოეზი ლიმფურ კვანძებში მალე ითრგუნება ლიმფოციტების წარმოქმნის გამო, რომლებიც ლიმფოიდური ქსოვილის თავისუფალი ელემენტების მთავარი მასაა.

სისხლწარმოქმნა ძვლის ტვინში. ძვლის ტვინი პირველად ჩაისახება ლავიწში ემბრიოგენეზის მე-2 თვის ბოლოს. ელენთაში მიელოპოეზის ჩაქრობის შესაბამისად, ერითროციტებისა და გრანულოციტების წარმოქმნა ძლიერდება ძვლის ტვინში (აქაც ექსტრავასკულურად ხდება). დასაწყისში ძვლის ტვინის საფუძველი შედგება მეზენქიმური ქსოვილისა და ძვლის ტვინის ღრუში ჩაზრდილი სისხლძარღვების ენდოთელიუმისაგან. შემდეგში მეზენქიმური ქსოვილი რეტიკულურ ქსოვილად გარდაიქმნება. ჰემოციტობლასტებიდან **ერითროციტები, გრანულოციტები** და **მეგაკარიოციტები** ვითარდება.

სისხლწარმოქმნა თიმუსში. ემბრიოგენეზის მე-2 თვეს ჩაისახება თიმუსი. მასში იწყება ლიმფოციტების წარმოქმნა, რომლებიც მომავალში სხვა ლიმფოიდურ ორგანოებში გადავა.

ჰემოპოეზი ზრდასრულ ორგანიზმში. პოსტემბრიონულ პერიოდში სისხლის სხვადასხვა ელემენტი, უმთავრესად, ძვლის წითელ ტვინში, ელენთასა და ლიმფურ კვანძებში წარმოიქმნება. ყველა ფორმიან ელემენტს დასაბამს აძლევს **ღე-**

როვანი უჯრედები. ერითროციტები, გრანულოციტები და სისხლის ფირფიტები ძვლის წითელ ტვინში ვითარდება, რომელსაც **მიელოიდურ სისტემას** (ბერძნ. myelos - ძვლის ტვინი) უწოდებენ. ლიმფოციტები ყალიბდება ლიმფურ კვანძებსა და სხვა ლიმფოიდურ ორგანოებში - **ლიმფოიდურ სისტემებში.**

სისხლის წარმოქმნის თეორიები. სისხლწარმოქმნის რამდენიმე თეორია არსებობს იმის გამო, რომ ჰემოპოეზი და უჯრედთა დეტერმინაციის საკითხი ჯერ კიდევ არ არის საკმარისად შესწავლილი. გამოყოფენ პოლიფილეტურ და მონოფილეტურ თეორიებს.

მონოფილეტური ანუ უნიტარული თეორია სისხლის ყველა უჯრედისთვის აღიარებს ერთიან საფუძველს, პოლიფილეტურის მიხედვით კი, სისხლის სხვადასხვა უჯრედის წარმომშობად რამდენიმე ფორმას მიიჩნევენ. პოლიფილეტურ თეორიებს ეკუთვნის დუალისტური, ტრიალისტური და სხვა თეორიები.

დუალისტური თეორიის თანახმად, მიელოიდური ელემენტების ფუძემდებელია მიელობლასტი, ლიმფოიდურის – ლიმფობლასტი, ამასთან, მიელობლასტები განსხვავდება ლიმფობლასტებისაგან მორფოლოგიურად და ფუნქციურად და არანაირ პირობებში არ ხდება ურთიერთგარდაქმნა. ამ თეორიას სერიოზულად შეეწინააღმდეგნენ პათოლოგები, კლინიცისტები, ჰისტოლოგ-ჰემატოლოგები. ამიტომაც, იგი ვერ გავრცელდა ფართოდ.

ტრიალისტური თეორიის მიხედვით, ლიმფოციტებისა და მონოციტების ფუძემდებელი ფორმები სხვადასხვაა – ერთმანეთში არაგარდამავალი ფორმები, რომლებიც ზუსტად დეტერმინებული ჰემოციტობლასტებიდან წარმოიქმნება. ამ თეორიის მიხედვით, სისხლწარმოქმნის ლიმფოიდურ და მიე-

ლოიდურ სისტემათა გარდა, არსებობს მესამე სისტემაც – რეტიკულურ-ენდოთელური, რომლის უჯრედებიდან მონოციტები წარმოიქმნება.

პოლიფილეტური თეორიის მიხედვით, ხუთამდე ფუძემდებელ ფორმას გამოყოფენ: მარცვლოვანი ლეიკოციტებისათვის, ერითროციტებისათვის, მონოციტების, ლიმფოციტებისა და თრომბოციტებისათვის. თუმცა, ყველა ეს თეორია ნაკლებად ესადაგება ემბრიონული სისხლწარმოქმნის ზემოაღწერილ სურათს. როგორც უკვე აღვნიშნეთ, სისხლის წარმოქმნის თითოეულ კერაში სისხლის ყველა ელემენტია და მათში მხოლოდ შემდგომ ითრგუნება ზოგიერთი ელემენტის წარმოქმნის პროცესი. ასე რომ, ზოგჯერ ვითარდება მიელოიდური, ზოგჯერ კი – ლიმფოიდური ფორმები. ცნობილია, რომ ზოგიერთი დაავადების დროს ლიმფოიდური კერები გარდაიქმნება მიელოიდურ (მიელოიდური მეტაპლაზია) ან მიელოიდური ორგანოები ტრანსფორმირდება ლიმფოიდურ ორგანოებად (ლიმფოიდური მეტაპლაზია). გარდა ამისა, ზოგჯერ შემაერთებელი ქსოვილის სხვადასხვა უბანში შეიძლება განვითარდეს მიელოიდური, ხან კი ლიმფოიდური სისხლის წარმოქმნის კერები. ყველა ეს ფაქტი სისხლწარმოქმნის უნიტარული თეორიის შექმნის საბაბი გახდა. ამ თეორიის მიმდევართა მიხედვით, სისხლის ყველა ელემენტი წარმოიქმნება საერთო – არადიფერენცირებული, ღეროვანი უჯრედისგან, რომელიც მორფოლოგიურად არაა ზუსტად იდენტიფიცირებული და ამიტომაც, თავდაპირველად არც ჰემოპოეზის სქემაშია ჩართული. შემდეგში განვითარებული ჰემოციტობლასტები ღეროვანი უჯრედების შთამომავლებია, რომლებიც პროლიფერაციას და თანდათანობით დიფერენცირებას განიცდის. მათგან მიელოიდური და ლიმფოიდური რიგის უჯრედები ვითარდება (ჰემოციტობლასტები სისხლის უჯრედების

განვითარების შუალედური და არა საწყისი სტადიაა). მიელოპოეზი მოიცავს ერითროციტოპოეზს, გრანულოციტოპოეზსა და თრომბოციტოპოეზს, რაც სქემატურად შეიძლება შემდეგნაირად წარმოვადგინოთ:

ერითროციტოპოეზი: პრონორმობლასტი (იგივე პროერითრობლასტი) → ბაზოფილური ნორმობლასტი → პოლიქრომატოფილური ნორმობლასტი → ორთოქრომული ნორმობლასტი → რეტიკულოციტი → ერითროციტი.

გრანულოციტოპოეზი: ჰემოციტობლასტი→ პრომიელოციტი → მიელოციტი → მეტამიელოციტი→ მწიფე გრანულო- ციტი.

თრომბოციტოპოეზი: ჰემოციტობლასტი → მეგაკარიობლასტი → მეგაკარიოციტი → თრომბოციტი.

აგრანულოციტოპოეზი

ლიმფოციტოპოეზი (ლიმფოიდური სისხლწარმოქმნა) ლიმფოიდურ ქსოვილში ლიმფოციტები ვითარდება ლიმფობლასტებისაგან, რომელთა აგებულება ძვლის ტვინის ჰემოცი- ტობლასტების მსგავსია. სისხლის წარმოქმნის უნიტარული თეორიის თანახმად, ლიმფობლასტები და მიელობლასტები – ძვლის ტვინის ჰემოციტობლასტები განვითარების პოტენციით იდენტური უჯრედებია. ჰემოციტობლასტები გამრავლებისას იძლევა დიდ და საშუალო ზომის ლიმფოციტების თაობებს. მათი წარმონაქმნებია მცირე ლიმფოციტები.

მონოციტების წარმოშობა საბოლოოდ არაა დადგენილი. ვარაუდობენ, რომ მონოციტების წარმოშობის წყაროა ძვლის წითელი ტვინის, ელენთისა და სხვა ღეროვანი სისხლმბადი უჯრედები.

უპასუხე კითხვებს და შეამოწმე შენი ცოდნა

1. დაახასიათე გრანულოციტების მორფო-ფუნქციური თავისებურებანი.

2. დაახასიათე აგრანულოციტების მორფო-ფუნქციური თავისებურებანი.

3. სისხლის რომელი უჯრედები განაპირობებს ტრანსპლანტის მოცილებას გადანერგვის შემთხვევაში?

4. სისხლის ფორმიანი ელემენტებიდან რომელი შეიძლება არ შეგვხვდეს ჯანმრთელი ადამიანის პერიფერიულ სისხლის ნაცხში?

5. ლეიკოციტების სახეებიდან რომლის რაოდენობა იქნება მომატებული პარაზიტული ინფექციის მქონე ავადმყოფის სისხლის ნაცხში?

6. სისხლის რომელი უჯრედების რაოდენობა იქნება მომატებული ბაქტერიული ინფექციის დროს ავადმყოფის სისხლის ნაცხში?

7. რომელი უჯრედები ჭარბობს სისხლში მოცირკულირე ლეიკოციტებს შორის?

8. სად წარმოიქმნება სისხლის უჯრედები ემბრიონში პირველად?

9. სისხლის რომელი უჯრედები მონაწილეობს ანტისხეულების სინთეზში?

10. დაახასიათე ლიმფოციტების სახეები (T და B ლიმფოციტები).

11. რომელი ტერმინი ასახავს სისხლის მოცულობის ერთეულში ერითროციტების სიმჭიდროვის პროცენტულობას?

12. უპირატესად რომელი ნივთიერებები მონაწილეობს სისხლის ოსმოსური წნევის შენარჩუნებაში?

თავი 4. შემაერთებელი ქსოვილი
(Textus conjunctivus)

შემაერთებელი ქსოვილი შედგება უჯრედების, ბოჭკოებისა და ძირითადი ნივთიერებების შემცველი კარგად განვითარებული უჯრედშორისი ნივთიერებისაგან. მასში გამოყოფენ: საკუთრივ შემაერთებელ ქსოვილს, ჩონჩხის ქსოვილებს (ხრტილოვანი და ძვლოვანი ქსოვილები), კბილის ცემენტი და დენტინი. ყველა მათგანი, გარდა უჯრედებისა, შეიცავს დიდი რაოდენობით ბოჭკოვან უჯრედშორის ნივთიერებას. შემაერთებელი ქსოვილის სტრუქტურული და ფუნქციური მრავალფეროვნება მათი განსხვავებული შედგენილობითა და თანაფარდობითაა განპირობებული.

4.1. საკუთრივ შემაერთებელი ქსოვილი

საკუთრივ შემაერთებელი ქსოვილი ასრულებს:

ტროფიკულ ფუნქციას, რაც დაკავშირებულია უჯრედთა კვების რეგულაციასა და ნივთიერებათა ცვლაში მონაწილეობასთან. მაგალითად, ცხიმოვანი ქსოვილი აგროვებს ლიპიდებს, რომლებიც ენერგეტიკული ცვლის წყაროს წარმოადგენს. შემაერთებელი ქსოვილი აკავებს წყალს და ელექტროლიტებს. განსაკუთრებით დიდი რაოდენობითაა აქ Na^+. დადგენილია, რომ სისხლის პლაზმის ცილების 1/3 შემაერთებელი ქსოვილის მატრიქსშია.

დამცველობით ფუნქციას, რაც ხორციელდება ფაგოციტოზისა და იმუნური სხეულების გამომუშავების გზით;

პლასტიკურს, რაც გამოიხატება რეგენერაციის პროცესში

ჭრილობების შეხორცებაში აქტიური მონაწილეობით; შემაერთებელი ქსოვილი მაღალი რეგენერაცული აქტივობით ხასიათდება. ამასთან, ზოგიერთი ქსოვილის, მაგალითად, გულის კუნთის დაზიანებისას, რომელთა უჯრედებსაც აღდგენის უნარი არ გააჩნიათ, დაზიანებული უბნის რეპარაცია შემაერთებელი ქსოვილის ხარჯზე ხდება და ჩნდება ნაწიბური, რაც, ძირითადად, ფიბრობლასტების მეშვეობით წარმოიშობა.

საყრდენს (მექანიკურს), რაც იმაში ვლინდება, რომ შემაერთებელი ქსოვილი ორგანოთა ქსოვილებს აკავშირებს ერთმანეთთან და ქმნის მრავალი ორგანოს სტრომას, აგრეთვე – ფასციებს და სხვა. ამ ფუნქციის შესრულებაში განსაკუთრებით მნიშვნელოვანია შემაერთებელი ქსოვილის ბოჭკოები (განსაკუთრებით კოლაგენური). ორგანოს იმ ნაწილს, რომელიც ორგანოსათვის დამახასიათებელ ფუნქციას ასრულებს, *პარენქიმა* ეწოდება.

შემაერთებელ ქსოვილს შეუძლია მონაწილეობა მიიღოს **სისხლწარმოქმნაშიც.**

საკუთრივ შემაერთებელ ქსოვილს ყოფენ **ბოჭკოვან** და **განსაკუთრებული** (სპეციალურთვისებიან) თვისებების მქონე შემაერთებელ ქსოვილებად. ზოგიერთი ავტორი გამოყოფს ჩონჩხის შემაერთებელ ქსოვილს, რომელშიც შედის ხრტილოვანი და ძვლოვანი ქსოვილები. ბოჭკოვან შემაერთებელ ქსოვილში არჩევენ: ფაშარ უფორმო და მკვრივ შემაერთებელ, ხოლო ამ უკანასკნელში - უფორმო და ფორმიან ქსოვილებს (სქემა 3):

4.1.1. ფაშარიბოჭკოვანი უფორმო შემაერთებელი ქსოვილი

ფაშარი ბოჭკოვანი უფორმო შემაერთებელი ქსოვილი შედგება დიდი რაოდენობით სხვადასხვაგვარი **უჯრედოვანი ელე-**

მენტისაგან და **უჯრედშორისი ნივთიერებისაგან,** რომელიც შეიცავს ძირითად **ამორფულ ნივთიერებებსა** და მასში ფაშარად განლაგებულ, სხვადასხვა მიმართულებით **მიმავალ ბოჭკოებს** (სურ. 40, 41). ეს ქსოვილი ყველგან თან სდევს სისხლძარღვებს. მისი მეშვეობით მიმდინარეობს ნივთიერებათა ცვლა სისხლსა და ორგანოების უჯრედებს შორის. იგი შედის ყველა ორგანოს შემადგენლობაში, ქმნის მათ სტრომას და უზრუნველყოფს ორგანიზმის სტრუქტურულ მთლიანობას კანის დვრილოვან შრეში. მიუხედავად მათი საერთო აგებულებისა, სხვადასხვა ორგანოს ფაშარი ბოჭკოვანი უფორმო შემაერთებელი ქსოვილი განსხვავდება აგებულების დეტალებისა და ფუნქციის მიხედვით.

სქემა 3.

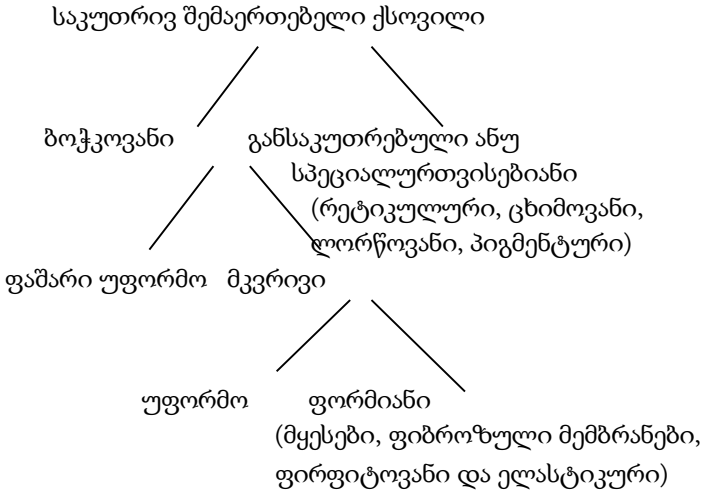

სურ. 40. ფაშარი ბოჭკოვანი უფორმო შემაერთებელი ქსოვილი. არაუჯრედული სტრუქტურები ფაშარ შემაერთებელ ქსოვილში; 1-კოლაგენური კონები; 2-ელასტიკური ბოჭკოები; 3-უჯრედშორისი ძირითადი ნივთიერება.

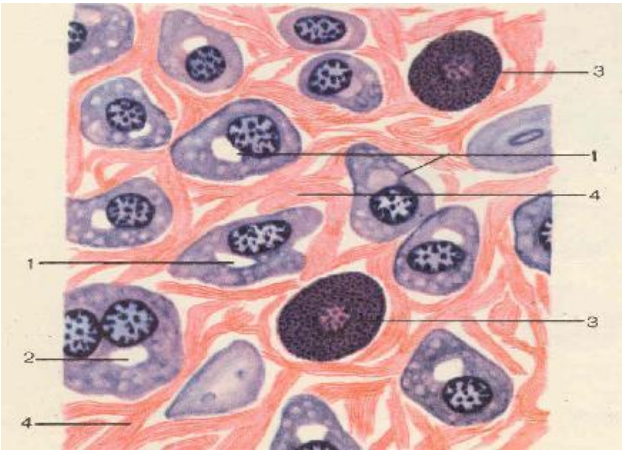

სურ. 41. ფაშარი ბოჭკოვანი შემაერთებელი ქსოვილი (თაგვის ნუშურიდან). 1-პლაზმური უჯრედები; 2-ორბირთვიანი პლაზმური უჯრედი; 3-ღრუბლისებური უჯრედები (ლაბროციტები); 4-კოლაგენური ბოჭკოები.

უჯრედშორისი ნივთიერება.

შემაერთებელი ქსოვილის უჯრედშორისი ნივთიერება შედგება **კოლაგენური, ელასტიკური** და **რეტიკულური ბოჭკოებისა** და **ძირითადი ნივთიერებისაგან.**

ბოჭკოები გრძელი, ცილოვანი პოლიმერებია. ისინი სხვადასხვა სახის შემაერთებელ ქსოვილში სხვადასხვა თანაფარდობით გვხვდება.

კოლაგენური ბოჭკოები (ბერძ. kola-წებო, genos-გვარი) შედის სხვადასხვა სახის შემაერთებელი ქსოვილის შემადგენლობაში (სურ.42). ისინი შედგება პარალელურად განლაგებული, ერთმანეთთან მაცემენტებელი ნივთიერებით დაკავშირებული **ფიბრილების** კონებისაგან. ბოჭკოების სისქე დამოკიდებულია ფიბრილების რიცხვზე. თითოეული ფიბრილა რამდენადმე დაკლაკნილია. თითოეული მათგანი შედგება რამდენიმე **პროტოფიბრილისაგან – ბოჭკოვანი ცილის მოლეკულების აგრეგატებისაგან – კოლაგენისაგან.**

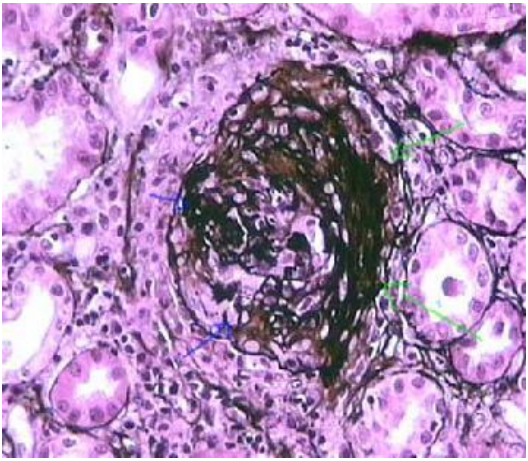

სურ. 42. კოლაგენური ბოჭკოები

თუ შემაერთებელ ქსოვილს დავამუშავებთ ბარიტიანი ან კირიანი წყლით, ეს მწებავი ნივთიერება იხსნება და ფიბრილები ადვილად შესამჩნევი გახდება. ქსოვილის მოხარშვისას ბოჭკოები ჯერ ჯირჯვდება, შემდეგ იხსნება და წებოდ გარდაიქმნება. ამაზეა დამოკიდებული ცხოველთა კანიდან წებოს მიღება. კოლაგენური ბოჭკოები გამოირჩევა ნაკლები ჭიმვადობითა და გახლეჩისადმი დიდი სიმტკიცით. იგი შემაერთებელი ქსოვილის მექანიკური საფუძველია. კოლაგენის მოლეკულა შეიცავს დიდი რაოდენობით ისეთ ამინომჟავებს, როგორიცაა: გლიკოკოლი (გლიცინი), პროლინი და ოქსიპროლინი, გლუტამინისა და ასპარაგინის მჟავები. გოგირდშემცველ ამინომჟავებს კი მცირე რაოდენობით შეიცავს. მასში ტრიფტოფანი და ცისტეინი უმნიშვნელო რაოდენობითაა. კოლაგენური ბოჭკოების შემადგენლობაში შემავალი ნახშირწყლოვანი კომპონენტის როლი არ არის საკმარისად შესწავლილი, თუმცა, არის მონაცემები კოლაგენური კონების წარმოქმნაში მისი მაცემენტებელი როლის შესახებ.

კოლაგენი (გლიკოპროტეინი) ფიბრილური ცილაა. იგი ადამიანის ორგანიზმში მშრალი წონის დაახლოებით 30%-ს შეადგენს, ქმნის სხეულის შემაერთებელ ქსოვილს (მყესი, ძვალი, ხრტილი, დერმა და სხვ.) და უზრუნველყოფს მის სიმტკიცეს და ელასტიკურობას. ცნობილია კოლაგენის დაახლოებით 28 სახეობა, რომლებიც კოდირებულია 40-ზე მეტი გენით. ისინი ერთმანეთისგან განსხვავდებიან ამინომჟავების თანმიმდევრობით, მოდიფიკაციის ხარისხით - ჰიდროქსილაციის ან გლიკოზილაციის ინტენსივობით. ცოცხალი ორგანიზმების მთლიანი კოლაგენის 90%-ზე მეტი არის I, II, III და IV ტიპის კოლაგენი. ყველაზე მეტი რაოდენობით ორგანიზმში I ტიპის კოლაგენი გვხვდება. იგი ქმნის მსხვილ კოლაგენურ ბოჭოებს, რომ-

ლებიც ძვლის, კანის დერმის, დენტინის, მყესების, ორგანოთა კაფსულების შემადგენლობაში შედის, II ტიპის კოლაგენი ჰიალინურ და ელასტიკურ ხრტილში გვხვდება, III ტიპის კოლაგენი კი შედის რეტიკულური ბოჭკოების შემადგენლობაში. IV ტიპის კოლაგენი არ ქმნის არც ფიბრილებს და არც ბოჭკოებს. იგი გვხვდება ბაზალური მემბრანის შემადგენლობაში. დანარჩენი კოლაგენის ტიპები მატრიქსის კომპონენტების დამაკავშირებელ ფუნქციას ასრულებს.

ელასტიკური ბოჭკოები (სურ. 43). კოლაგენური ბოჭკოებისაგან განსხვავებით, ელასტიკური ბოჭკოები ფაშარბოჭკოვან უფორმო შემაერთებელ ქსოვილში ურთიერთშორის ფართო ანასტომოზებს (ბერძნ. შეერთება) – ხან – მეტად, ხან კი – ნაკლებად ფართომარყუჟოვან ბადეს ქმნის. ელასტიკური ელემენტებიდან მნიშვნელოვანია ცილა **ელასტინი.**

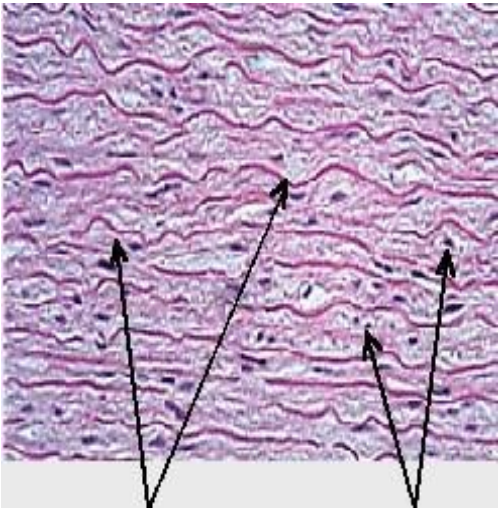

სურ. 43. 1-ელასტიკური ბოჭკოები; 2-ფიბრობლასტები.;

კოლაგენთან შედარებით, ეს ცილა შეიცავს დიდი რაოდენობით ისეთ ამინომჟავებს, როგორიცაა: გლიკოკოლი (გლიცინი), ლეიცინი, თიროზინი, ფენილალანინი, ვალინი და მნიშვნელოვნად ნაკლები რაოდენობით: ოქსიპროლინი, არგინინი, სერინი, ჰისტიდინი, ლიზინი, გლუტამინისა და ასპარაგინის მჟავები და სხვა.

ცილა ელასტინი კომპლექსურ ნაერთს ქმნის სულფატირებულ მუკოპოლისაქარიდებთან. მისი მოლეკულები უმეტესად გარკვეული ორიენტაციის გარეშეა განლაგებული, როგორც რეზინში. ეს განსაზღვრავს, სწორედ, ამ ბოჭკოების თვისებებს. ელასტიკური ბოჭკოების შიგნით განივად ლაგდება წვრილი ბოჭკოები – პროტოფიბრილები, რომლებიც ზოგჯერ სპირალის მსგავსად იკლაკნება, მაგრამ სუბმიკროსკოპული განივი დახაზულობა არ აქვს.

ელასტიკური ბოჭკოები გამოირჩევა დიდი ჭიმვადობითა და გახლეჩისადმი ნაკლები სიმტკიცით, ვიდრე კოლაგენური ბოჭკოები (იმ ადგილებს, რომლებიც ელასტიკურ ბოჭკოებს დიდი რაოდენობით შეიცავს, ამ ბოჭკოებისთვის დამახასიათებელი წითელი ფერი აქვთ). ელასტიკური ბოჭკოები წვრილი, დატოტვილი და ძლიერ შუქმტეხი ბოჭკოებია. გვხვდება სანერწყვე ჯირკვლებში, დერმაში.

რეტიკულური ბოჭკოები ვლინდება ვერცხლით იმპრეგნაციის დროს, შავი წვრილი ბოჭკოების სახით. ვერცხლის მარილების მიმართ მიდრეკილების გამო მათ არგიფილურ ბოჭკოებსაც უწოდებენ. ისინი განლაგებულია სხვადასხვა მიმართულებით და ნაზ ბადეს ქმნის რბილ ქსოვილებში. რეტიკულური ბოჭკოები შედის გლუვ კუნთში, ღვიძლში, ლიმფური კვანძების, ელენთის, ძვლის ტვინისა და სხვა ორგანოთა სტრომის შემადგენლობაში. ისინი ხშირ ბადეს ქმნის ბაზალურ მემბრანაზე,

რომლითაც ეპითელიუმი გამოყოფილია ქვეშმდებარე შემაერთებელი ქსოვილისაგან. ასეთივე ბადეს ქმნის ისინი სისხლძარღვების, განსაკუთრებით - კაპილარების ირგვლივაც, კუნთოვანი ბოჭკოებისა და ნერვული ბოჭკოების, ცხიმოვანი უჯრედების ირგვლივ, ფილტვის რესპირატორულ ნაწილებში.

რეტიკულურ ბოჭკოებში **რეტიკულინისა** და **კოლაგენის** ამინომჟავური შედგენილობა ერთნაირია, პროლინისა და ოქსიპროლინის გამოკლებით, რომლებიც რეტიკულინში ნაკლებია, ცისტეინი კი მომატებულია.

რეტიკულური ბოჭკოებისათვის დამახასიათებელია ლიპიდების მაღალი კონცენტრაცია, მუკოდა გლიკოპროტეინების ტიპის პოლისაქარიდების შემცველობა. ჰიალურონის ტიპის მჟავა მუკოპოლისაქარიდები, A და C ქონდროითინსულფატები კი არ არის. რეტიკულური ბოჭკოები შედგება ორი, ერთმანეთთან შეკავშირებული სტრუქტურისაგან: მაცემენტებელი ნივთიერებისა და მიკროფიბრილებისაგან. რეტიკულურ ბოჭკოებში პერიოდული განივი დახაზულობა ჩანს. ამ ბოჭკოებს კოლაგენურ და ელასტიკურ ბოჭკოებს შორის ჭიმვადობის შუალედური უნარი ახასიათებს.

როგორც აღნიშნული იყო, რეტიკულური ბოჭკოები შეიცავს III ტიპის კოლაგენს, ე.ი. იმავე ცილას, რომელიც ლაგენური ფიბრილების საფუძველია.

ძირითადი ნივთიერება.

შემაერთებელი ქსოვილის ძირითადი ნივთიერება ლაბისებური გარემოა, რომლითაც ამოვსებულია შემაერთებელი ქსოვილის უჯრედებსა და ბოჭკოებს შორის სივრცე მისი სტრუქტურული გლიკოპროტეინებისა და პროტეოგლიკანების ნარევი უჯრედებსა და ბოჭკოებს ერთმანეთთან აკავშირებს. ძირითადი

ნივთიერება მონაწილეობს სისხლსა და უჯრედებს შორის მეტაბოლიტების ტრანსპორტში.

ძირითადი ნივთიერების შემადგენლობაში შედის მაღალ-მოლეკულური მჟავა მუკოპოლისაქარიდები (გლიკოზოამინგ-ლიკანები) – ჰიალურონის მჟავა, ქონდროითინგოგირდის მჟავა, ჰეპარინი, რომლებიც მეტ–ნაკლებად მჭიდროდაა დაკავშირებუ-ლი ცილებთან. ეს ქიმიური კომპონენტები გამოიყოფა, როგორც უჯრედებიდან (ფიბრობლასტები, პოხიერი უჯრედები, ენდო-თელიუმი), ისე სისხლის პლაზმისაგან. შემაერთებელი ქსო-ვილის სხვადასხვა უბანში ძირითადი ნივთიერება სხვადასხვა რაოდენობისაა. კაპილარებთან და წვრილ სისხლძარღვებთან ახლოს, რომლებიც ცხიმოვან შრეებს შეიცავს ან რეტიკულური უჯრედებით მდიდარ ქსოვილებში ძირითადი ნივთიერება ცო-ტაა, ხოლო სხვა წარმოშობის ქსოვილების საზღვარზე, მაგალი-თად, ეპითელიუმთან ბევრია. აქ ისინი რეტიკულურ ბოჭკოებ-თან ერთად მოსაზღვრე ბაზალურ მემბრანებს ქმნის. ძირითადი ნივთიერების მდგომარეობა შეიძლება შეიცვალოს თხიერიდან ჟელესებრამდე.

ფერმენტ ჰიალურონიდაზას ზეგავლენით შეიძლება მიმ-დინარეობდეს ძირითადი ნივთიერების დეპოლიმერიზაცია. ჰიალურონიდაზას გამომყოფი ბაქტერიების შეჭრის დროს მცირდება ძირითადი ნივთიერების წებოვნება. მატულობს მისი შეღწევადობა და ძირითადი ნივთიერება კარგავს ფიზიოლო-გიური ბარიერის ფუნქციას. C – ავიტამინოზის (სურავანდის) დროს იცვლება მისი თვისებები: მატულობს წყალში ხსნადობა, ჰექსოზამინის შემცველობა, სისხლძარღვთა შეღწევადობა, კო-ლაგენური ბოჭკოები არ წარმოიქმნება. ასკორბინის მჟავას შეყ-ვანა განაპირობებს ძირითადი ნივთიერების ჟელატინიზაციას და აჩქარებს ფიბრილთა წარმოქმნას (ფიბრილოგენეზს).

შემაერთებელი ქსოვილის უჯრედები.

ფაშარი ბოჭკოვანი უფორმო შემაერთებელი ქსოვილი მდიდარია უჯრედებით (სურ.44): **მცირედ დიფერენცირებული უჯრედები, ფიბრობლასტები, მაკროფაგები, პლაზმური, პოხიერი, ცხიმოვანი, პიგმენტური, რეტიკულური და ენდოთელური უჯრედები.** გვხვდება აგრეთვე **ლეიკოციტებიც.**

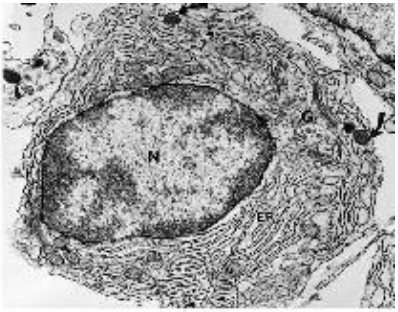

ა

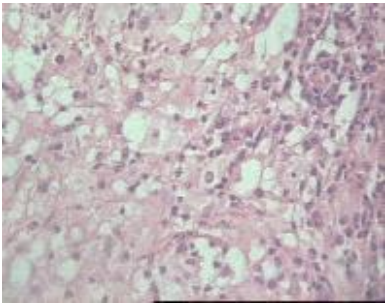

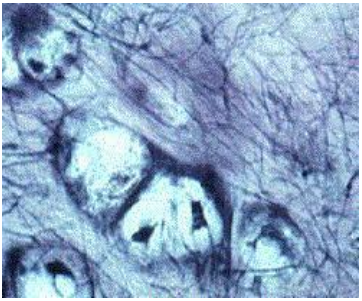

ბ

გ

დ

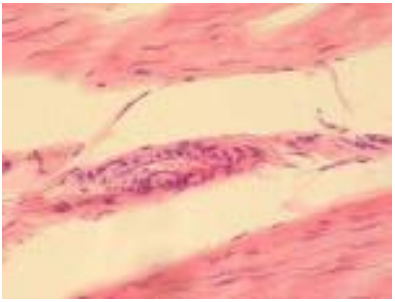

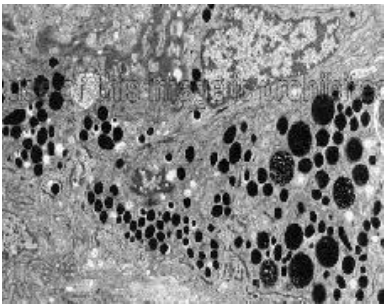

ე ვ

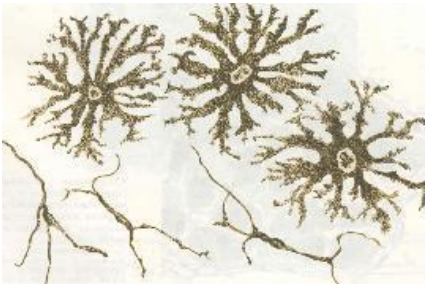

ზ

სურ. 44. შემაერთებელი ქსოვილის უჯრედები. ა–პლაზმური უჯრედები; ბ–ფიბრობლასტები; გ–ჰისტიოციტები; დ–კამბიალური უჯრედები; ე–ცხიმოვანი უჯრედები; ვ,ზ–პიგმენტური უჯრედები.

მცირედ დიფერენცირებული უჯრედები. ზოგიერთი ავტორი მათ კამბიალურ უჯრედებს უწოდებს. მათ მცირედ დიფერენცირების გამო შენარჩუნებული აქვთ სხვა უჯრედოვან ფორმებად გარდაქმნის უნარი, რასაც ადგილი აქვს ზრდასრულ ორგანიზმში შემაერთებელი ქსოვილის უჯრედების სიკვდილის შემთხვევაში (შევსება, ნაწილობრივ, მკვდარი უჯრედების მსგავსი უჯრედების გამრავლების ხარჯზე ხდება). ასეთ ელე-

მენტებს აკუთვნებენ ე.წ. **ადვენტურ** ანუ **პერივასკულურ** უჯრედებს, რომლებიც სისხლძარღვთა კაპილარების გასწვრივაა განლაგებული. ისინი, წაგრძელებული, ზოგჯერ კი – თითისტარისებური ფორმისაა, ცენტრში მომრგვალო ან ოვალური ნათელი ბირთვია და წარმოადგენს საკუთრივ შემაერთებელი ქსოვილის, მყესების, ხრტილისა და სხვა უჯრედოვანი ელემენტების აღდგენის წყაროს. მცირედ დიფერენცირებულ ელემენტებს მიაკუთვნებენ, აგრეთვე, პრიმიტიულ რეტიკულურ უჯრედებს, ღეროვან უჯრედებს და სხვადასხვა ზომის ლიმფოციტებს.

მცირედ დიფერენცირებული უჯრედების გარდაქმნა სხვა ფორმიან ელემენტებად მიმდინარეობს არა მარტო შემაერთებელი ქსოვილის ფიზიოლოგიური რეგენერაციის პირობებში, არამედ ზოგიერთი პათოლოგიური მდგომარეობის დროსაც. ეს პროცესი შეიძლება განვიხილოთ, როგორც ორგანიზმის ადაპტაცია ახალ საარსებო გარემოსთან. მაგალითად, ანთების კერაში ადვენტური და რეტიკულური უჯრედები შეიძლება გარდაიქმნას თავისუფალ მაკროფაგებად, ანთების უფრო გვიან სტადიებზე კი – ფიბრობლასტებად და სხვა ელემენტებად. როცა მეტ-ნაკლებად მსხვილი არტერიების გადაკვანძვის შედეგად ვითარდება გვერდითი (კოლატერალური) სისხლის მიმოქცევა, ადვენტური უჯრედები დასაბამს აძლევს გლუვკუნთოვან უჯრედებს.

ფიბრობლასტები (ლათ. fibra – ბოჭკო, ბერძნ. blastos -ნერგი, ჩანასახი). ძუძუმწოვრებისა და ადამიანის შემაერთებელი ქსოვილის უჯრედების ყველაზე მრავალრიცხოვანი ჯგუფია. მათ მაღალი სინთეზური აქტივობა ახასიათებთ. ისინი ბრტყელი უჯრედებია, პროფილში თითისტარისებური ფორმა აქვთ. კანქვეშა შემაერთებელ ქსოვილში მათ მორჩები აქვთ, ბირთვები მკვეთრად იღებება. ისინი შეიცავს 1-2 ან რამდენიმე ბირთვაკს, ციტოპლაზმა შეიცავს ვაკუოლებს, სხვადასხვა დიამეტრის გრა-

ნულებსა და ორგანელებს: გოლჯის კომპლექსს, რიბოსომებს, ენდოპლაზმურ ბადეს. მიტოქონდრიების რაოდენობა დიდი არ არის, გვხვდება ლიზოსომები. ნორმის შემთხვევაში ფიბრობლასტებს უმნიშვნელო მოძრაობის უნარი აქვთ. გაღიზიანებისას მოძრაობის უნარი მატულობს. ფიბრობლასტებს აქვთ როგორც მიტოზური, ასევე ამიტოზური გზით გაყოფის უნარი. ისინი შეიძლება წარმოიქმნას მცირედ დიფერენცირებული (ღეროვანი) უჯრედებისგან, რომლებიც ძვლის წითელი ტვინიდან მოაქვს სისხლს. ვარაუდობენ, რომ ფიბრობლასტები შეიძლება გან- ვითარდეს მაკროფაგებიდან (ქსოვილთა კულტურაში). ფიბრობლასტები, რომლებიც დაასრულებენ განვითარების ციკლს, გარდაქმნის უნარს კარგავენ. მათ **ფიბროციტები** ეწოდებათ. ფიბრობლასტები მნიშვნელოვან როლს ასრულებს შემაერთებელ ქსოვილში უჯრედშორისი ნივთიერების ორგანული კომპონენტების სინთეზში. მათ ცხოველმყოფელობასთანაა დაკავშირებული სწორედ, ძირითადი ნივთიერებისა და ბოჭკოების წარმოქმნა, რამდენადაც ისინი ასინთეზებენ კოლაგენს, ელასტინს, გლიკოზამინგლიკანებს, გლიკოპროტეინებს. ფიბრობლასტები შეიცავს ფერმენტ კოლაგენაზას, რომლის მოქმედებითაც უჯრედის მიერ გამომუშავებული კოლაგენური ცილების ნაწილი იშლება ციტოპლაზმის ფარგლებში.

პათოლოგიურ მდგომარეობაში ფიბრობლასტები მონაწილეობს ჭრილობის დახურვაში, ნაწიბუროვანი ქსოვილის განვითარებაში, უცხო სხეულის გარშემო შემაერთებელქსოვილოვანი კაფსულის წარმოქმნაში და სხვა. მოზრდილ ორგანიზმში მათში პროლიფერაციული აქტივობა მაღალი არ არის, მაგრამ შემაერთებელი ქსოვილის დაზიანების შემთხვევაში აქაც აღინიშნება მიტოზის მდგომარეობაში მყოფი უჯრედების გამოჩენა.

მაკროფაგები. მაკროფაგებს მიაკუთვნებენ უჯრედებს, რომ-

ლებსაც აქვს ფაგოციტოზისა და შთანთქმული ნაწილაკების გადამუშავების, აგრეთვე შეწონილი კოლოიდური ნივთიერებების დაგროვებისა და ციტოპლაზმაში მარცვლების სახით განლაგების უნარი. არჩევენ მაკროფაგებს „მოსვენებით" მდგომარეობაში (მკვიდრ მაკროფაგებს) – *ჰისტიოციტებს* და *მოხეტიალე მაკროფაგებს* (თავისუფალ ანუ ცთომილ მაკროფაგებს). მაკროფაგები დიდი რაოდენობით გვხვდება სისხლძარღვებით მდიდარ უბნებსა და ცხიმოვანი უჯრედების დაგროვების ადგილებში. ბევრი მაკროფაგია სტრომასა და სხვადასხვა ორგანოს კაფსულაში, განსაკუთრებით, ანთების დროს (თავისუფალი მაკროფაგები).

მაკროფაგებს აქვთ ამებოიდური მოძრაობის უნარი. მაკროფაგები სხვადასხვაგვარი უჯრედებია: მრგვალი, წაგრძელებული და არასწორი ფორმის. მათი საზღვრები ყოველთვის მკვეთრადაა გამოხატული, კიდეები კი არასწორია. მაკროფაგების უჯრედის გარსს უვითარდება სხვადასხვაგვარი ღრმა ნაოჭი, რომლებიც ზოგჯერ ძლიერ დატოტიანებულია და მიკროხაოებს ქმნის, რომელთა მეშვეობითაც ისინი უცხო ნაწილაკებს წარიტაცებენ. მაკროფაგები ერთ, ოვალურ ბირთვს შეიცავენ. არსებობს მრავალბირთვიანებიც. ბირთვი მუქი, მომრგვალო, ოვალური ან ლობიოსებური ფორმისაა, შეიცავს ქრომატინის მსხვილ ბელტებს, ამიტომაც ბირთვაკი მკვეთრად არაა გამოხატული. ციტოპლაზმა ბაზოფილურია, მდიდარია წვრილი გრანულებით, ვაკუოლებითა და პინოციტოზური ბუშტუკებით, ციტოჩონჩხის ელემენტებით - მიკრომილაკებითა და მიკროფილამენტებით. ციტოპლაზმა შეიცავს ენდოპლაზმურ ბადეს, მიტოქონდრიებს, გოლჯის კომპლექსს, ლიზოსომებს, აგრეთვე ფაგოსომებს შთანთქმული ნაწილაკების დაშლის პროდუქტებით (ე.წ. „მომნელებელი" ვაკუოლები). თავისუფალი მაკროფაგები წარმოიქმნება

სხვადასხვა წყაროდან: ჰისტიოციტებიდან, შემაერთებელი ქსოვილის მცირედ დიფერენცირებული უჯრედებიდან, მონოციტებიდან, ლიმფოციტებიდან და ღეროვანი სისხლმბადი უჯრედებიდან.

მაკროფაგების ერთ-ერთი მთავარი ფუნქცია მჭიდროდაა დაკავშირებული სხეულის იმუნურ დაცვასთან, ვინაიდან მისი ფაგოციტური აქტივობა რეგულირდება კომპლემენტის სისტემის კომპონენტებით და იმუნოგლობულინებით (იმუნოპასუხის სისტემის ორივე კომპონენტი).

მაკროფაგების პლაზმურ მემბრანაზე 2 მლნ-მდე იმუნოგლობულინის რეცეპტორია. გარდა ამისა, იგი კომპლემენტის C3 ფრაგმენტის რეცეპტორებსაც შეიცავს. კომპლემენტი სისხლის პლაზმის ცილაა, რომელიც ღვიძლში სინთეზირდება. კომპლემენტი და იმუნოგლობულინები ბაქტერიის ზედაპირს უკავშირდება, რითაც ამ უკანასკნელს ფაგოციტოზისათვის ადვილად ხელმისაწვდომს ხდის. მაკროფაგი თავისი რეცეპტორების მეშვეობით ბაქტერიის ზედაპირზე შესაბამის ლიგანდებს (იმუნოგლობულინებს, კომპლემენტის C3 ფრაგმენტს) თანმიმდევრულად უკავშირდება და შემოსაზღვრავს ბაქტერიას. ბაქტერია პლაზმალემას გამოეყოფა მემბრანული ვაკუოლით და ციტოპლაზმაში უკავშირდება ლიზოსომას, რითაც იწყება მონელების პროცესი.

ფაგოციტოზის გარდა, მაკროფაგებში სინთეზირდება ბიოლოგიურად აქტიური ნივთიერებები: სიმსივნის ნეკროზის ფაქტორი, გრანულოციტისა და მონოციტების კოლონიის მასტიმულირებელი და სხვა, რომლებიც ორგანიზმის იმუნურ სისტემაზე სხვადასხვა გავლენას ახდენს. გარდა ამისა, მაკროფაგების პლაზმური მემბრანა ციტოკინების (მაგ., გამაინტერფერონი) რეცეპტორებს შეიცავს. მათი ზემოქმედებით ხდება T ლიმფო-

ციტების გააქტიურება - მაკროფაგები თვითონ იწყებენ აქტიურ ნივთიერებათა წარმოქმნას და ისინი ბაქტერიული, სოკოებით ან ვირუსული ინფექციებისა თუ პარაზიტებით ინვაზიის საწინააღმდეგო იმუნური პასუხისა და ანტისიმსივნური უჯრედული რეზისტენტობის ჩამოყალიბებაში მონაწილეობენ. გარდა ამისა, ისინი მონაწილეობენ რკინისა და ცხიმების ცვლაში, დაბერებული ერითროციტების მეტაბოლიზმში და სხვა.

მაკროფაგებთან მჭიდროდაა დაკავშირებული სხვა უჯრედებიც, რომელთაც ფაგოციტოზის უნარი აქვთ. მაკროფაგები დიდ როლს ასრულებს სისხლიდან შემაერთებელ ქსოვილში შეღწეული ცილოვანი მოლეკულების შთანთქმასა და ამინომჟავებად დაშლაში. ისინი მონაწილეობენ ფაშარი ბოჭკოვანი შემაერთებელი ქსოვილის ძირითადი ნივთიერების კვლავწარმოქმნის პროცესში, აგრეთვე, იმუნიტეტის ჩამოყალიბებაში. მათში მიკროორგანიზმები ისპობა, ტოქსიკური ნივთიერებები ნეიტრალიზდება.

მაკროფაგების წარმოქმნა რამდენიმე ეტაპად მიმდინარეობს. ღეროვანი უჯრედები ძვლის წითელ ტვინში მდებარეობს. ისინი აქ მრავლდება და გარდაიქმნება მონოციტებად. მონოციტები ძვლის ტვინიდან გადადის სისხლში, საიდანაც შედის შემაერთებელ ქსოვილში. აქ მომწიფდება და მაკროფაგად გარდაიქმნება. ამასთან, მათ აქვთ შემაერთებელ ქსოვილში გამრავლების უნარი. მაკროფაგები ორგანიზმში ყველგან გვხვდება და იგი ქმნის რეტიკულო-ენდოთელურ სისტემას ანუ **მონონუკლეური ფაგოციტების სისტემას.** მასში არჩევენ ორი ტიპის უჯრედებს: „**პროფესიულ" მაკროფაგებს** და **ანტიგენწარმდგენ უჯრედებს.** „პროფესიული" მაკროფაგები ახორციელებენ კორპუსკულური ანტიგენის ფაგოციტოზს, ანტიგენწარმდგენი უჯრედები შთანთქავენ ანტიგენს, გარდაქმნიან მას და წარუდ-

გენენ T ლიმფოციტს. მონონუკლეური ფაგოციტების სისტემას მიეკუთვნება: სისხლის მონოციტები, შემაერთებელი ქსოვილის მკვიდრი მაკროფაგები (ჰისტიოციტები), ღვიძლის კუპფერის უჯრედები, თირკმლის მეზანგიოციტები, ოსტეოკლასტები, სეროზული გარსების მაკროფაგები, ალვეოლური მაკროფაგები, მიკროგლიის უჯრედები, ელენთისა და ლიმფური კვანძების სინუსების მაკროფაგები.

პლაზმური უჯრედები. პლაზმური უჯრედები გვხვდება ნაწლავის ბადექონის ლორწოვანი გარსის საკუთარი შრის ფაშარ ბოჭკოვან უფორმო შემაერთებელ ქსოვილში, სხვადასხვა ჯირკვლის (სარძევე, სანერწყვე და სხვა) ინტერსტიციულ შემაერთებელ ქსოვილში, ლიმფურ კვანძებში, ძვლის ტვინში. პლაზმოციტებს ზოგჯერ ლეიკოციტებსაც მიაკუთვნებენ, რადგან ისინი სისხლშიც შეიძლება შეგვხვდეს. ზოგიერთი პათოლოგიური პროცესის (ქრონიკული ანთება) დროს პლაზმური უჯრედების რაოდენობა მკვეთრად მატულობს. პლაზმური უჯრედები დიდი ზომის მომრგვალო ან ოვალური ფორმის უჯრედებია. ბირთვები შედარებით მცირეა, სფეროს ფორმის. ციტოპლაზმა მკვეთრად ბაზოფილურია, რაც დაკავშირებულია რნმ-ას დიდი რაოდენობით შემცველობასთან. შეიცავს დიდი რაოდენობით ენდოპლაზმური ბადის არხებს, ცენტრიოლებს და გოლჯის კომპლექსს.

არჩევენ **მწიფე** და **უმწიფარ** პლაზმურ უჯრედებს. *მწიფე* უჯრედებში მარცვლოვან ენდოპლაზმურ ბადეს აქვს პარალელური მიმართულება, მემბრანებს შორის ნაპრალისებური სივრცეები. ე.წ. *უმწიფარ* პლაზმოციტებს აქვს ვაკუოლური ტიპის კარგად განვითარებული ენდოპლაზმური ბადე, რომელიც ცილოვანი ნივთიერებებითაა ამოვსებული. ისინი ყველაზე უფრო აქტიური უჯრედებია. ციტოპლაზმა შეიცავს აგ-

რეთვე მუკოპოლისაქარიდებსაც. გვხვდება გლობულინები და პოლისაქარიდებიანი გლობულინების კომპლექსიც.

პლაზმური უჯრედები დიფერენცირდება B ლიმფოციტებიდან, რომლებიც თავის მხრივ, წარმოიშობა ძვლის წითელი ტვინის ლიმფური ღეროვანი უჯრედებისაგან. B ლიმფოციტი ანტიგენთან შეხვედრის შედეგ კარგავს ზედაპირულ მოლეკულებს, გადაიქცევა პლაზმოციტად და წარმოქმნის იმუნოგლობულინებს, რომლებიც იცავენ ორგანიზმს უცხო ნივთიერებების, ბაქტერიებისა და ვირუსებისაგან, ამიტომაც, ინფექციის შემდგომ სისხლში მათი რაოდენობის ზრდა ბუნებრივი მოვლენაა. პლაზმური უჯრედების კვლავწარმოქმნა ანტიგენის შეხვედრის შემდეგ 5-7 დღის განმავლობაში მიმდინარეობს.

პლაზმური უჯრედები იშვიათად იყოფა. მათი სიცოცხლის ხანგრძლივობა 10-20 დღეა.

პოხიერი უჯრედები. ეს უჯრედები ყველგანაა, სადაც ფაშარი ბოჭკოვანი უფორმო შემაერთებელი ქსოვილის ჩანაფენებია, განსაკუთრებით ბევრია ისინი მკერდუკანა ჯირკვალში, ნუშებში, ენაში, კუჭ-ნაწლავის ტრაქტში, საშვილოსნოში, სარძევე ჯირკვლებში. ისინი ხშირად ჯგუფურადაა განლაგებული სისხლძარღვების – კაპილარების, არტერიოლების, ვენულებისა და წვრილი ლიმფური ძარღვების გასწვრივ. პოხიერი უჯრედები მრგვალი ან ოვალური ფორმის უჯრედებია, ზომა სხვადასხვაგვარია, აქვთ მოკლე და განიერი ან რამდენადმე წაგრძელებური მორჩები. პოხიერ უჯრედებს აქვთ ამებოიდური მოძრაობის უნარი, ამიტომაც მათი ზომა და ფორმა ცვალებადია. ბირთვი დიდი არ არის. იგი მომრგვალო ან ოვალურია, მჭიდროდ განლაგებული ქრომატინით. გვხვდება ორბირთვიანი უჯრედებიც. პოხიერი უჯრედების გრანულები შეიცავს ჰეპარინს, A და C ტიპის ქონდრიოთინგოგირდმჟავას, ჰიალურონის მჟა-

ვას, ჰისტამინს, ზოგიერთ ცხოველში – სეროტონინსაც. პოხიერი უჯრედების ორგანელები (მიტოქონდრიები, ფირფიტოვანი კომპლექსი, ენდოპლაზმური ბადე) სუსტადაა განვითარებული. ციტოპლაზმაში ვლინდება ფერმენტები: ლიპაზა, მჟავა და ტუტე ფოსფატაზა, ჰისტიდინდეკარბოქსილაზა, პეროქსიდაზა, ციტოქრომოქსიდაზა, ადენოზინტრიფოსფატაზა და სხვა. აგრეთვე მუკოპოლისაქარიდები და პოლისაქარიდების კომპლექსები ლიპოიდური ნივთიერებებითა და ციალის მჟავათი.

პოხიერი უჯრედების რაოდენობა იცვლება ორგანიზმის ფიზიოლოგიური მდგომარეობის შესაბამისად: მატულობს საშვილოსნოსა და სარძევე ჯირკვლებში ორსულობის პერიოდში, ხოლო კუჭში, ნაწლავებსა და ღვიძლში – საჭმლის მონელების პროცესში.

პოხიერი უჯრედების მთავარი ფუნქცია ანტიანთებითი ქიმიური მედიატორების სინთეზი და დაგროვებაა. ზოგი მეცნიერის აზრით, ისინი ჰისტამინის, სეროტონინის, ჰეპარინის ტიპის მაღალაქტიური ნივთიერებების გამომყოფი უჯრედებია. ზოგი ავტორი კი, პირიქით, ამტკიცებს ამ უჯრედების მიერ ნივთიერებათა შთანთქმისა და მათი ინაქტივაციის უნარს. პოხიერი უჯრედები მონაწილეობს შემაერთებელი ქსოვილის ძირითადი ნივთიერების წარმოქმნაში და არეგულირებს უჯრედშორისი ნივთიერების შედგენილობას. შემაერთებელი ქსოვილის პოხიერი უჯრედების ციტოპლზმაში არის პროტეოგლიკანი *ჰეპარინი* (ანტიკოაგულანტი), რომელიც უზრუნველყოფს სისხლის შედედების თავიდან აცილებას. ლორწოვანი გარსის პოხიერი უჯრედების გრანულები კი ჰეპარინის ნაცვლად შეიცავს ქონდრიოთინგოგირდმჟავას. პოხიერი უჯრედების ფუნქციად მიაჩნიათ, აგრეთვე, ლიპიდებისა და არტერიების კედლებში სხვა ნივთიერებათა დაგროვების უნარი.

პოხიერი უჯრედები ძვლის წითელი ტვინის ღეროვანი სისხლმბადი უჯრედებისაგან წარმოიქმნება.

პოხიერი უჯრედების ზედაპირზე არის სპეციალური რეცეპტორები იმუნოგლობულინ E–სათვის. ისინი ძირითადად სისხლისა და ქსოვილოვანი ბაზოფილების ზედაპირს უკავშირდება, სისხლის პლაზმაში თავისუფალი სახით კი მცირე რაოდენობითაა. პოხიერ უჯრედებში დაგროვილი ნივთიერებების გამოყოფა ალერგიას იწვევს. ფილტვების პოხიერი უჯრედებიდან ჭარბი რაოდენობით გამოყოფილი ლეიკოტრეინები იწვევს ბრონქოსპაზმს (ასთმას).

ცხიმოვანი უჯრედები (ადიპოციტები). ნეიტრალური ცხიმის წვეთები შემაერთებელი ქსოვილის სხვადასხვა უჯრედში გვხვდება. მაგრამ ცხიმოვანი უჯრედები ეწოდება მხოლოდ იმ უჯრედებს, რომელთაც სამარაგო ცხიმის დაგროვების უნარი აქვთ. ცხიმოვანი უჯრედები ფაშარ ბოჭკოვან უფორმო შემაერთებელ ქსოვილში ჯგუფად გვხვდება, იშვიათად - თითო-თითოდ და, როგორც წესი, განლაგებული არიან სისხლძარღვებთან ახლოს. ისინი აძევებენ სხვა უჯრედებს, თავად გროვდებიან დიდი რაოდენობით და ქმნიან ცხიმოვან ქსოვილს. ისინი სფეროსებური ფორმისაა. ჩვეულებრივ, ცხიმოვანი უჯრედი შეიცავს ნეიტრალური ცხიმის ერთ დიდ წვეთს, რომელსაც უკავია უჯრედის მთელი ცენტრალური ნაწილი და გარშემოვლებულია თხელი ციტოპლაზმური არშიით, რომლის გასქელებულ ნაწილში გვხვდება ბირთვი. გვხვდება უჯრედები 2-5 და მეტი ცხიმის წვეთითაც. ცხიმის ძირითადი მასა შედგება ტრიგლიცერიდების ნაერთებისაგან. მცირე რაოდენობით სხვა ლიპიდებიც გვხვდება: ქოლესტერინი, ფოსფოლიპიდები, თავისუფალი ცხიმოვანი მჟავები და სხვა. გვხვდება ფერმენტებიც, ტუტე ფოსფატაზებიც და სხვა.

ცხიმოვანი უჯრედების რაოდენობა მნიშვნელოვნად ცვალებადობს. ზრდასრული ადამიანის შემაერთებელ ქსოვილში ახალი ცხიმოვანი უჯრედები შეიძლება წარმოიქმნას გაძლიერებული კვების დროს. თუ ორგანიზმი საკმარისი რაოდენობით არ იღებს საკვებ ნივთიერებებს, ცხიმოვანმა უჯრედებმა შეიძლება დაკარგოს ცხიმი. მაშინ მატულობს მიტოქონდრიების რაოდენობა. ცხიმოვანი უჯრედები, როგორც წესი, წარმოიქმნება ადვენტური უჯრედებისაგან, რომლებიც სისხლის კაპილარებს სდევს თან. არც ფიბრობლასტებიდან მათი წარმოქმნაა გამორიცხული. ცხიმოვანი უჯრედები კანში ქმნის შრეს, რომელსაც აქვს თერმორეგულაციის, ასევე, მექანიკური დაზიანებისაგან დაცვის ფუნქცია. ცხიმოვანი უჯრედები გამოიყენება შიმშილობის დროსაც. ცხოველები, რომლებიც ზამთრის ძილს ეძლევიან, სწორედ, ამ გზით დაგროვილი ცხიმით იკვებებიან.

პიგმენტური უჯრედები. პიგმენტური უჯრედები გვხვდება მხოლოდ კანის იმ არეში, რომელიც ახლოსაა ანუსთან, აგრეთვე სათესლე პარკში, ძუძუს დვრილებში, ბევრია თვალის სისხლძარღვოვან და ფერად გარსში. ისინი მოკლე, არამუდმივი ფორმის, მორჩებიანი, წაგრძელებული უჯრედებია. ციტოპლაზმა შეიცავს პიგმენტ მელანინის წვრილ მარცვლებს. ზოგიერთი მკვლევრის აზრით, დერმის ზედა შრეებში განლაგებულ პიგმენტურ უჯრედებს ეპითელიუმიდან პიგმენტის წარმტაცებელი ფაგოციტების თვისებები აქვს. ასეთ უჯრედებს დერმული ქრომატოფორები ეწოდება, მაგრამ არის პიგმენტური უჯრედები, რომლებიც თვითონ გამოიმუშავებენ პიგმენტს. ესენია – მელანობლასტები ან მელანოციტები.

ენდოთელური უჯრედები. მკვლევართა უმეტესობა ენდოთელურ უჯრედებს განიხილავს, როგორც მეზენქიმის წარმონაქმნებს, თუმცა ისინი ეპითელიუმს ემსგავსება.

ენდოთელიუმი უჯრედთა განუწყვეტელი შრეა, რომელიც სისხლძარღვებისა და ლიმფური ძარღვების შიგნითა ამონაფენია. ისინი სხვადასხვა ფორმისა და ზომის უჯრედებია, მეტწილად – ბრტყელი, სისხლძარღვების გასწვრივ განლაგებული, 1, 2, იშვიათად 3-ბირთვიანი. განლაგებული არიან ბაზალურ მემბრანაზე. ციტოპლაზმა შეიცავს ყველა ორგანოიდს, თუმცა, ისინი სუსტადაა განვითარებული, გვხვდება პინოციტოზური ბუშტუკები და ვაკუოლები. ზოგიერთ მათგანში გამოვლენილია ფილამენტები, რომლებიც ეპითელიუმის ტონოფიბრილების მსგავსია. ენდოთელური უჯრედების შეერთებისა და მათი მაცემენტებელი ნივთიერების არსებობის საკითხი არასაკმარისადაა შესწავლილი. გვხვდება კრამიტისებურად დაშრევება, საკეტის ტიპით შეკავშირება და დესმოსომები.

ენდოთელიუმი მდებარეობს უჯრედთა აპიკალური ნაწილის გარშემომვლები სისხლძარღვის ორ გარემოსა და ბაზალური მემბრანის ქვეშ მოთავსებული შემაერთებელი ქსოვილის საზღვარზე და დიფერენცირებულია პოლარულად. ფირფიტოვანი კომპლექსი, ჩვეულებრივ, მოთავსებულია ბირთვის ზემოთ უჯრედის იმ ნაწილში, რომელიც სისხლძარღვის სანათურისკენაა მიმართული. ეს მას მორფოლოგიურად ეპითელიუმს ამსგავსებს. ამიტომაც, ენდოთელიუმს თვლიან სისხლძარღვების ფუნქციონირების პირობებთან ადაპტირებული შემაერთებელი ქსოვილის **განსაკუთრებულ სახედ.** ზოგიერთი მკვლევარი მიიჩნევს, რომ ენდოთელიუმი ქსოვილის დამოუკიდებელი სახეა ეპითელიუმსა და შემაერთებელ ქსოვილს შორის.

ენდოთელური უჯრედები კარგად რეგენერირებენ.

ლეიკოციტები. შემართებელ ქსოვილში ხშირად გვხვდება ლეიკოციტები. ისინი აქ კაპილარებისა და ვენულების კედლის გავლით ხვდება, რაც აქტიურდება ანთებითი პროცესის დროს.

4.1.2. მკვრივი ბოჭკოვანი შემაერთებელი ქსოვილი

მკვრივი ბოჭკოვანი შემაერთებელი ქსოვილი დიდი რაოდენობით შეიცავს კოლაგენურ ბოჭკოებს. მკვრივ ბოჭკოვან შემაერთებელ ქსოვილში მნიშვნელოვნად დაბალია ძირითადი ნივთიერებების შემცველობა. მცირე რაოდენობითაა მასში უჯრედებიც. მკვრივი შემაერთებელი ქსოვილი ნაკლებად დრეკადია, მაგრამ მეტი სიმტკიცით გამოირჩევა, ვიდრე ფაშარი ბოჭკოვანი შემაერთებელი ქსოვილი. ბოჭკოვანი სტრუქტურების განლაგების მიხედვით მკვრივი ბოჭკოვანი შემაერთებელი ქსოვილი იყოფა მკვრივ უფორმო და მკვრივ ფორმიან შემაერთებელ ქსოვილად.

მკვრივი უფორმო ბოჭკოვანი შემაერთებელი ქსოვილი შედგება შედარებით დიდი რაოდენობით მჭიდროდ განლაგებული შემაერთებელქსოვილოვანი ბოჭკოებისა (კოლაგენურ ბოჭკოთა კონებს შორის გვხვდება ელასტიკური ბოჭკოებიც) და ბოჭკოებს შორის უმნიშვნელო რაოდენობით უჯრედული ელემენტებისაგან – ძირითადად ფიბრობლასტებისაგან და, ასევე, მცირე რაოდენობით მაკროფაგებისაგან. მკვრივი უფორმო შემაერთებელი ქსოვილის მაგალითია კანის დერმის ბადებრივი შრე (სურ.45). იგი გვხვდება, აგრეთვე, ელენთის, ლიმფური კვანძებისა და ღვიძლის კაფსულებში. გარდა ამისა, იგი ქმნის სათესლის თეთრ გარსს, თავის ტვინის მაგარ გარსს და დიდი ნერვების შალითებს. ფაშარ და მკვრივ უფორმო შემაერთებელ ქსოვილს შორის მკვეთრი საზღვრის გავლება არ შეიძლება, რადგანაც თანდათანობით იცვლება თანაფარდობა უჯრედებსა და უჯრედშორის ნივთიერებას შორის. იცვლება შემაერთებელქსოვილოვანი ბოჭკოების სისქეც.

სურ. 45. მკვრივი უფორმო შემაერთებელი ქსოვილი ადამიანის თითის კანის ბადისებრი შრიდან. 1 -კოლაგენური ბოჭკოების კონის სიგრძივი განაკვეთი; 2-კოლაგენური ბოჭკოების კონის განივი განაკვეთი; 3-ფიბროციტების ბირთვები; 4–ფაშარი შემაერთებელი ქსოვილი სისხლძარღვებით.

მკვრივ ფორმიან ბოჭკოვან შემაერთებელ ქსოვილს ახასიათებს მისი შემადგენელი ნაწილების, პირველ რიგში, ბოჭკოების კონების გარკვეული წესით განლაგება. ცალკეულ შემთხვევაში ბოჭკოების განლაგება შეესაბამება იმ მექანიკურ პირობებს, რომლებშიც მოცემული ორგანო ფუნქციონირებს.

ფორმიანი შემაერთებელი ქსოვილი გვხვდება იოგებსა და მყესებში, ფიბროზულ მემბრანებსა და ფირფიტოვან შემაერთებელ ქსოვილში (სურ. 46).

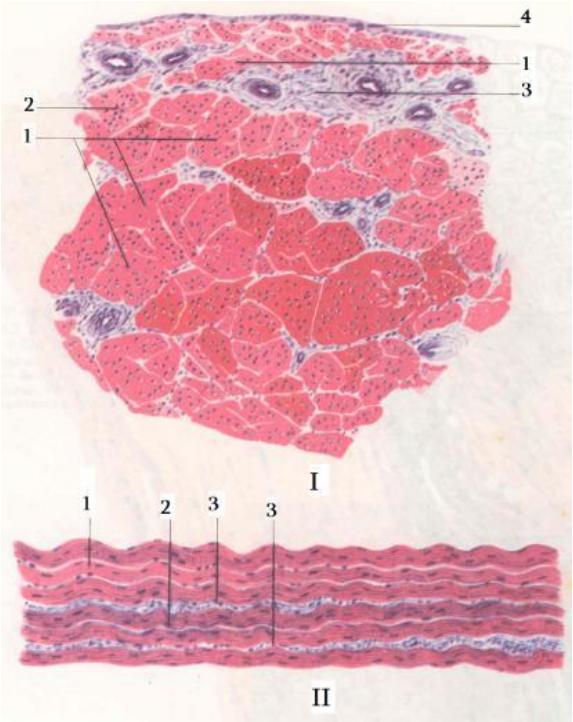

სურ. 46. მკვრივ ფორმიანი ბოჭკოვანი შემაერთებელი ქსოვილი.
I- განივი განაკვეთი: 1-კოლაგენური ბოჭკოების კონა; 2- ფიბროციტები (მყესის ფრთისებური უჯრედები I რიგის კონებს შორის); 3-ფაშარი შემაერთებელქსოვილოვანი ჩანაფენი სისხლძარღვებით (ენდოტენონიუმი), რომლებიც ერთმანეთისაგან გამოყოფს II რიგის კონებს; 4-გარეთა შემაერთებელქსოვილოვანი გარსი (პერიტონენიუმი) სისხლძარღვებით, რომელიც შემოსაზღვრავს III რიგის კონებს.
II– სიგრძივი განაკვეთი: 1-კოლაგენური ბოჭკოების კონა; 2-ფიბროციტები (მყესის უჯრედები); 3-ფაშარი შემაერთებელქსოვილოვანი ჩანაფენი (ენდოტენონიუმი), რომელიც შეიცავს სისხლძარღვებს II რიგის კონებს შორის.

მყესი წაგრძელებული ფორმის სტრუქტურაა. იგი კუნთებს აკავშირებს ძვალთან. შედგება კოლაგენური ბოჭკოების მსხვილი, მჭიდროდ განლაგებული კონებისაგან. ამ ბოჭკოებს შორის

თხელი ელასტიკური ბადე და მცირე სივრცეებია, რომლებიც ამოვსებულია ძირითადი ნივთიერებით. უჯრედებიდან მყესებში მხოლოდ ფიბროციტებია, რომლებიც განლაგებულია პარალელურ რიგებად, პარალელურად მდებარე ბოჭკოთა კონებს შორის სივრცეებში. ზედაპირიდან ფიბროციტები სწორკუთხა, სამკუთხა ან ტრაპეციის ფორმისაა, პროფილში – ჩხირისებური. ფიბროციტების თხელი ფირფიტოვანი მორჩები შედის ბოჭკოთა კონებს შორის სივრცეებში და მჭიდროდ ეხება მათ. მყესების კონათა ფიბროციტებს ხშირად **მყესის უჯრედებს** უწოდებენ.

ამრიგად, მყესში კოლაგენური ბოჭკოების თითოეული კონა გამოყოფილია მეზობელი კონისაგან ფიბროციტების - მყესის უჯრედების შრით. ასეთ ბოჭკოებს **პირველი რიგის კონები** ეწოდება. პირველი რიგის კონათა ჯგუფები, რომელთაც გარს აკრავს ფაშარი ბოჭკოვანი უფორმო შემაერთებელი ქსოვილის თხელი ჩანაფენები, **მეორე რიგის** მყესოვანი კონებია. ფაშარი ბოჭკოვანი შემაერთებელი ქსოვილის ჩანაფენებს, რომლებიც ყოფენ მეორე რიგის კონებს, **ენდოტენონიუმი ეწოდება.** მეორე რიგის კონები **მესამე რიგის** კონებს ქმნიან, რომლებიც გამოყოფილია ფაშარი შემაერთებელი ქსოვილის უფრო მსხვილი ჩანაფენებით. მესამე რიგის კონა თვით **მყესია.** მსხვილ მყესებში შეიძლება იყოს **მეოთხე** რიგის კონებიც. მკვრივ შემაერთებელ-ქსოვილოვან გარსს, რომელიც მყესს გარედან ფარავს, **პერიტენონიუმი** ეწოდება. პერიტენონიუმსა და ენდოტენონიუმში გადის სისხლძარღვები, რომლებიც კვებავენ მყესებს, ნერვებსა და ნერვულ დაბოლოებებს, რომლებიც ცენტრალურ ნერვულ სისტემაში გზავნიან სიგნალებს მყესის ქსოვილის დაჭიმულობის შესახებ. მკვრივ ფორმიან შემაერთებელ ქსოვილს აგებულებით მიეკუთვნება, აგრეთვე, ქედის იოგი, რომლის კონები

მხოლოდ ელასტიკური ბოჭკოებისგანაა წარმოქმნილი.

ფიბროზულ მემბრანებს მიეკუთვნება ფასციები, აპნევროზები, დიაფრაგმის მყესოვანი ცენტრები, ზოგიერთი ორგანოს კაფსულები, ხრტილსაზრდელა, ძვლისაზრდელა, ტვინის მაგარი გარსი, სკლერა, სათესლისა და საკვერცხის თეთრი გარსი და სხვა. კოლაგენური ბოჭკოები და ფიბრობლასტები მათში (ისინი ხან უფრო სქელი, ხან კი უფრო თხელი მკვრივი გაუჭიმვადი მემბრანებია) გარკვეული რიგით რამდენიმე შრედაა განლაგებული ერთმანეთზე. ფიბროზულ მემბრანაში არის ელასტიკური ბადე, რომელსაც ელასტიკური ბოჭკოები ქმნის.

ფირფიტოვანი შემაერთებელი ქსოვილი გვხვდება მცირე ორგანოების გარსებში (ნერვი, კაფსულიანი ნერვული დაბოლოებანი და სხვა). ისინი შედგება ერთმანეთთან კონცენტრულად მჭიდროდ განლაგებული შემაერთებელქსოვილოვანი ფირფიტებისაგან. ფირფიტების ძირითად ნივთიერებაში გადის კოლაგენური ბოჭკოები, ზოგში - ელასტიკურ ბოჭკოთა თხელი ბადე. ფირფიტების ზედაპირზე განლაგებულია ფიბროციტები, გვხვდება, აგრეთვე, ფიბრობლასტები და მკვიდრი მაკროფაგები.

ელასტიკური შემაერთებელი ქსოვილი. ზოგიერთი იოგი, მაგალითად, ქედის იოგი, ნამდვილი მბგერავი იოგები, ხერხემლის ყვითელი იოგი და სხვა, შედგება ელასტიკურ ბოჭკოთა პარალელურად განლაგებული კონებისაგან (სურ. 47). მასში ელასტიკური ბოჭკოები ხშირად იტოტება, ერთმანეთს შორდება მახვილი კუთხით და გაჭიმულ ბადეს ქმნის. ელასტიკურ ბოჭკოებს შორის სივრცეში განლაგებულია კოლაგენური ბოჭკოები და ფიბრობლასტები. ელასტიკური ბოჭკოები ქსოვილს ელასტიკურობას ანიჭებს. ამ ბოჭკოების გამო ელასტიკურ ქსოვილს ყვითელი ფერი აქვს. ელასტიკური ქსოვილი ქმნის მემბრანებს ღრუ ორგანოების კედლებში – ზოგიერთ მსხვილ არტერიაში,

გულის გარკვეულ ნაწილებში, ტრაქეასა და ბრონქებში.

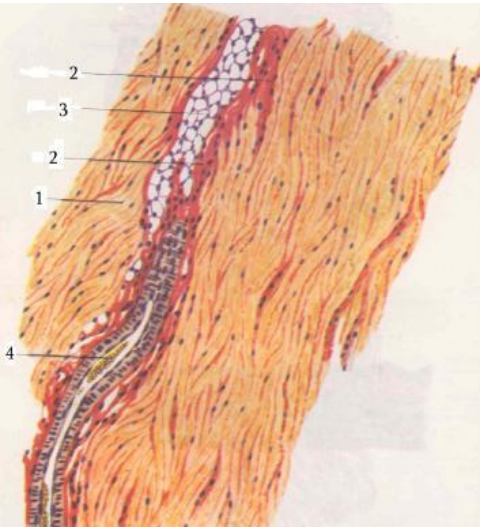

სურ. 47. ელასტიკური შემაერთებელი ქსოვილი (ქედის იოგის სიგრძივი განაკვეთი). 1-ელასტიკურ ბოჭკოთა კონა სიგრძივ განაკვეთზე; 2-ენდოტენონიუმი; 3-ცხიმოვანი ქსოვილი; 4 სისხლძარღვი.

4.1.3. სპეციალურთვისებიანი შემაერთებელი ქსოვილი

რეტიკულური ქსოვილი. შედგება რეტიკულური უჯრედებისა (რეტიკულოციტები) და რეტიკულური ბოჭკოებისაგან (სურ. 48). ერთმანეთთან მორჩებით დაკავშირებული რეტიკულოციტები ქმნის ბადისებურ საფუძველს. რეტიკულოციტებთან მჭიდროდაა დაკავშირებული ყველა მიმართულებით განვითარებული რეტიკულურ ბოჭკოთა ბადე, რაც ქსოვილს ღრუბლისებურ შესახედაობას აძლევს. უჯრედშორის სივრცეებში თავისუფლად შეუძლია მოძრაობა სითხესა და უჯრედებს. რეტიკულურ ქსოვილში დიდი რაოდენობითაა მონონუკლეური ფაგოციტური სისტემის უჯრედები. რეტიკულური ქსოვილი სისხლ-

მბადი ორგანოების – ძვლის ტვინის, ლიმფური კვანძებისა და ელენთის საფუძველს ქმნის, გვხვდება ნაწლავის ლორწოვან გარსში, თირკმლებსა და სხვა ორგანოებში.

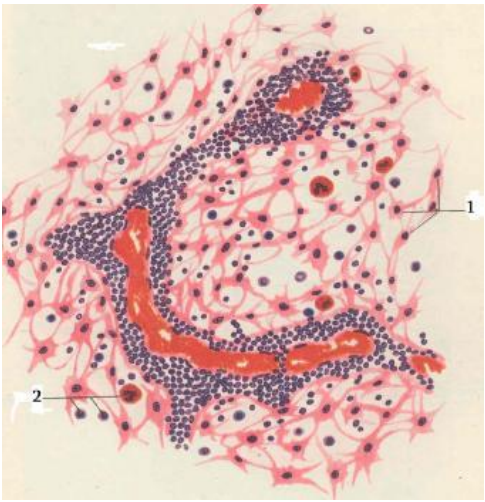

სურ. 48. რეტიკულური ქსოვილი (ლიმფური კვანძი).
1-რეტიკულოციტები; 2-სისხლის უჯრედები რეტიკულური ქსოვილის კვანძებში.

არჩევენ ორი ტიპის რეტიკულურ უჯრედებს: **მცირედ დიფერენცირებულსა** და **მეტად დიფერენცირებულს.** მცირედ დიფერენცირებული რეტიკულური უჯრედების ციტოპლაზმა ოდნავ ბაზოფილურია, არ შეიცავს ჩანართებს, ბირთვთან ახლოს არის ცენტროსომა, ფირფიტოვანი კომპლექსი, მიტოქონდრიები. ბირთვი ოვალურია, ღია წითელი, წვრილი ქრომატინის ბელტებითა და ბირთვაკებით. მათ არ აქვთ ფაგოციტოზისა და კოლოიდური საღებავების ნაწილაკების დაგროვების უნარი. მაგრამ აქვთ უნარი, გაღიზიანებისას (პათოლოგიური ან ექსპერიმენტული ხასიათის) გარდაიქმნან და დასაბამი მისცენ სხვადა-

სხვა უჯრედოვან ელემენტს, მაგალითად, სისხლმბად უჯრედებს, თავისუფალ მაკროფაგებს, ფიბრობლასტებს და სხვა.

მეტად დიფერენცირებული რეტიკულური უჯრედები მცირედ დიფერენცირებულისაგან წარმოიქმნება, მათი ბირთვი უფრო მუქად იღებება, ციტოპლაზმა გაჯირჯვებულია, აქვთ ფაგოციტოზის და ციტოპლაზმაში კოლოიდური საღებავების დაგროვების უნარი. მორჩებით სხვა უჯრედებთან არიან დაკავშირებული. სხვადასხვაგვარი გაღიზიანებისას ეს რეტიკულური უჯრედები მრგვალდება, თავისუფლდება კავშირებისაგან და თავისუფალ მაკროფაგებად გარდაიქმნებიან.

ცხიმოვანი ქსოვილი. ცხიმოვან უჯრედთა (ადიპოციტების) დაგროვება შემაერთებელი ქსოვილის ზოგიერთ უბანში იმდენად დიდია, რომ ამ დროს **ქსოვილს ცხიმოვანს** უწოდებენ (სურ. 49). მისი რაოდენობა ცვალებადია ორგანიზმის კვებასთან დაკავშირებით. ცხიმოვანი უჯრედები ფაშარ ბოჭკოვან შემაერთებელ ქსოვილში თითქმის ყველგანაა, მაგრამ განსაკუთრებით დიდი რაოდენობით იგი ორგანიზმის სხვადასხვა უბანში (კანქვეშ, ორგანოთა კაფსულებში, ორგანოთაშორის სივრცეებში) გვხვდება, სადაც ცხიმოვან ქსოვილს ქმნის.

ცხიმოვანი ქსოვილი ორგანიზმში ენერგიის უზარმაზარი და ეფექტური წყაროა. იგი მუდმივადაა ჩართული მეტაბოლიტურ პროცესებში და რეგულირდება როგორც ნერვული, ისე ჰუმორული გზით. ცხიმოვანი ქსოვილი დაბალი სითბოგამტარობით ხასიათდება. ამიტომაც იგი მონაწილეობს ორგანიზმის თერმორეგულაციაში. კანქვეშა ცხიმოვანი ქსოვილი მონაწილეობს ორგანიზმის ფორმის წარმოქმნაში, ხელისა და ფეხისგულებში კი იგი ამორტიზატორის ფუნქციას ასრულებს.

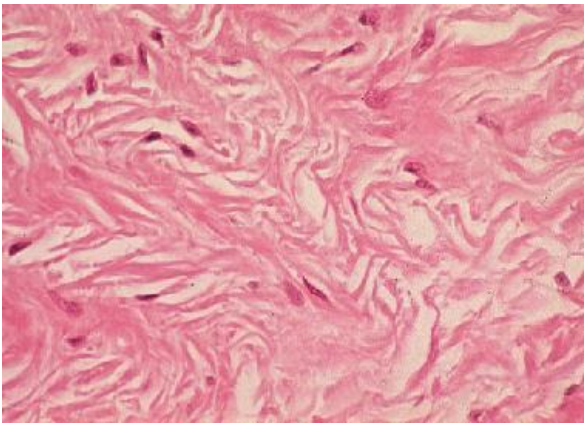

სურ. 49. ცხიმოვანი ქსოვილი

არჩევენ ორი სახის ცხიმოვან ქსოვილს – თეთრსა და რუხს. თეთრი უმთავრესად აქვთ ზრდასრულ ადამიანსა და ცხოველებს, რუხი კი – ახალშობილებს, მღრღნელებს და იმ ცხოველებს, რომელთაც ხანგრძლივად სძინავთ.

თეთრი ცხიმოვანი ქსოვილი ადამიანს აქვს კანქვეშ, განსაკუთრებით მუცლის ქვედა ნაწილში, დუნდულებსა და თეძოებზე, სადაც იგი ქმნის კანქვეშა ცხიმოვან შრეს ბადექონში, ჯორჯალსა და რეტროპერიტონეულ ნაწილში.

ცხიმოვანი ქსოვილი მეტ-ნაკლებად მკვეთრად იყოფა ფაშარი ბოჭკოვანი შემაერთებელი ქსოვილის ჩანაფენებით სხვადასხვა ზომისა და ფორმის წილაკებად. წილაკებს შიგნით ცხიმოვანი უჯრედები ახლოსაა ერთმანეთთან. მათ შორის სივრცეებში განლაგებულია ჩაწეული ფიბრობლასტები, ლიმფოიდური ელემენტები, პოხიერი უჯრედები. ცხიმოვან უჯრედებს შორის ყველა მიმართულებით განლაგებული შემაერთებელქსოვილოვანი ბოჭკოებია. ცხიმის დაშლის დროს დიდი რაოდენობით თავისუფლდება წყალი და გამოიყოფა ენერგია. იგი ასრულებს

წყლისა და მაკროერგულ ნაერთთა დეპოს როლს.

თეთრ ცხიმოვან ქსოვილში ნერვული დაბოლოებები მხოლოდ სისხლძარღვების კედლებშია განლაგებული, ადიპოციტების უშუალო ინერვაცია კი არ ხდება.

ცხიმოვანი ქსოვილის მეტაბოლიზმზე გავლენას ახდენს ზრდის ჰორმონი გლუკოკორტიკოსტეროიდები, პროლაქტინი, ინსულინი და თირეოიდული ჰორმონი.

შიმშილის დროს კანქვეშა ცხიმოვანი ქსოვილის, ბადექონისა და ჯორჯლის ცხიმოვანი ქსოვილის, თირკმლების გარშემო არსებული ცხიმოვანი ქსოვილის უჯრედები სწრაფად კარგავს ცხიმის მარაგს. თუმცა, თვალის ორბიტის არეში, ხელისგულებსა და ქუსლის კანქვეშ ხანგრძლივი შიმშილის დროსაც კი მხოლოდ მცირე რაოდენობით იშლება ლიპიდები. აქ ცხიმოვანი ქსოვილი უპირატესად მექანიკურ ფუნქციას ასრულებს და არა - ნივთიერებათა ცვლისა.

რუხი ცხიმოვანი ქსოვილი ადამიანში ახალშობილებს და ზოგიერთ ცხოველს კი - ყელზე, ბეჭთან, მკერდის უკან, ხერხემლის გასწვრივ, კანქვეშ და კუნთებს შორის აქვთ. ამ ქსოვილს დიდი მნიშვნელობა აქვს ახალშობილთა თერმორეგულაციაში. ასაკის მატებასთან ერთად რუხი ცხიმოვანი ქსოვილის რაოდენობა თანდათან მცირდება და საბოლოოდ ქრება. ცხიმოვან უჯრედებს რუხ ფერს აძლევს რკინის შემცველი პიგმენტი – *ციტოქრომი*, რომელიც მიტოქონდრიების მნიშვნელოვანი ნაწილია. რუხი ცხიმოვანი ქსოვილის უჯრედების ჟანგვითი უნარი 20-ჯერ აღემატება თეთრი ცხიმოვანი უჯრედების ჟანგვით უნარს და თითქმის 2-ჯერ მეტია გულის კუნთზე. შიმშილის დროს რუხი ცხიმოვანი ქსოვილი მნიშვნელოვნად ნაკლებად იცვლება, ვიდრე თეთრი, ხოლო ორგანიზმის გაცივების შემთხვევაში, პირიქით, უფრო მეტად რუხი ცხიმოვანი ქსოვილი რეა-

გირებს.

რუხ ცხიმოვან ქსოვილს გარს აკრავს სისხლის კაპილარების ხშირი ქსელი. ნერვული ბოჭკოები კი უშუალოდ ცხიმოვან უჯრედებზე ბოლოვდება.

ლორწოვანი ანუ **ლაბისებური შემაერთებელი** ქსოვილი მხოლოდ ჩანასახს აქვს, კერძოდ, ასეთია ჩანასახის ჭიპლარის ვარტონის რთვილი (ლაბა). უჯრედები ძირითადად ფიბრობლასტების ტიპისაა. მცირე რაოდენობით გვხვდება მაკროფაგები და ლიმფოიდური ელემენტები. ამ ქსოვილის ახალი უჯრედშორისი ნივთიერება ჟელესებრი და ჰომოგენურია. ჩანასახის განვითარების უფრო მოგვიანებით სტადიებზე ლაბისებურ ნივთიერებაში წარმოიქმნება ფაშარად განლაგებული კოლაგენური ფიბრილები, რომელთა რაოდენობა მატულობს ჩანასახის განვითარების პარალელურად.

პიგმენტური ქსოვილი ეწოდება ისეთ ქსოვილს, რომელშიც დიდი რაოდენობითაა პიგმენტური უჯრედები – **მელანოციტები.** მას მიეკუთვნება შემაერთებელქსოვილოვანი და კანის სხვა ნაწილები დვრილის არეში, სათესლე პარკში, ანუსის მიდამოში, თვალის სისხლძარღვოვან და ფერად გარსებში (სურ. 50).

შემაერთებელი ქსოვილის უჯრედშორისი ნივთიერება წარმოიშობა (როგორც ჩანასახში, ასევე ზრდასრულ ორგანიზმში), ერთი მხრივ, შემაერთებელქსოვილოვანი უჯრედების სეკრეციის მეშვეობით, მეორე მხრივ, კი - შემაერთებელქსოვილოვან სივრცეებში გადასული სისხლის პლაზმის ხარჯზე.

შემაერთებელ ქსოვილს, სისხლსა და ლიმფურ ძარღვებს შორის მჭიდრო კავშირია. სისხლძარღვები და ლიმფური ძარღვები ყველგან, ნერვული სისტემის გარდა, შემაერთებელ ქსო-

ვილშია გახვეული. შესაბამისად, ნივთიერებათა მიმოსვლა შემაერთებელი ქსოვილის გავლით ხორციელდება.

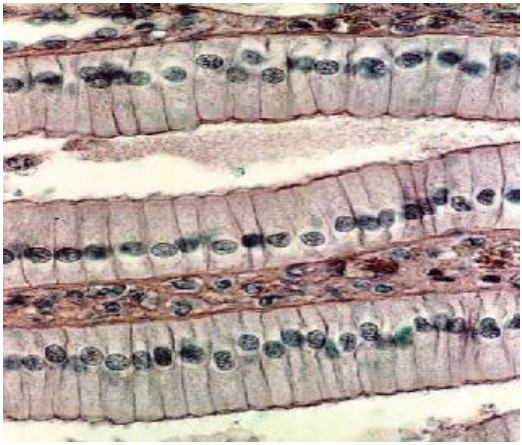

სურ. 50. პიგმენტური ქსოვილი

შემაერთებელი ქსოვილის მეტაბოლიზმზე გავლენას ახდენს ჰორმონები. მაგალითად, თირკმელზედა ჯირკვლის ქერქოვან ნივთიერებაში წარმოქმნილი ჰიდროკორტიზონი ფიბრობლასტებში აფერხებს ბოჭკოების წარმოქმნას. ადენოჰიპოფიზში გამომუშავებული ადრენოკორტიკოტროპული ჰორმონი ასტიმულირებს კორტიზონის გამოყოფას. იგი თრგუნავს ანთებით პროცესს. ვიტამინ C-ს ნაკლებობა იწვევს შემაერთებელი ქსოვილის დეგენერეციას. ეს ვიტამინი ფიბრობლასტებში ნორმალური კოლაგენის სინთეზს უზრუნველყოფს. C ვიტამინის ნაკლებობა განაპირობებს დეფექტური კოლაგენის სინთეზს, რაც შემაერთებელი ქსოვილის დესტრუქციას იწვევს. ეს პროცესი განსაკუთრებით იმ უბნებშია გამოხატული, სადაც კოლაგენის განახლება ბევრად უფრო სწრაფად მიმდინარეობს. ასეთი უბანია, მაგალითად, პერიოდონტული იოგი, რომელიც კბილს ამაგ-

რებს კბილბუდეში.

4.1.4. მაკროფაგური (რეტიკულურ–ენდოთელური სისტემა)

მაკროფაგურ (რეტიკულურ–ენდოთელურ) სისტემას უწოდებენ ყველა უჯრედის ერთობლიობას, რომელთაც უნარი აქვთ, ორგანიზმის თხიერი გარემოდან წარიტაცონ კოლოიდთა და შეწონილ ნივთიერებათა ნაწილაკები და ციტოპლაზმაში დააგროვონ დამახასიათებელი მარცვლების სახით. ეს უჯრედები ახდენენ უცხო ნაწილაკების, დაღუპული უჯრედების, არაუჯრედოვანი სტრუქტურებისა და ბაქტერიების ფაგოციტოზს და მნიშვნელოვან როლს ასრულებენ ორგანიზმისათვის მავნე ნაწილაკების ლიკვიდაციაში, რომლებიც ორგანიზმში გარედან შეიჭრება ან ადგილობრივად წარმოიქმნება. მათ მიეკუთვნება ფაშარი უფორმო ბოჭკოვანი შემაერთებელი ქსოვილის მაკროფაგები, სისხლმბადი ორგანოების ფაგოციტური უნარის მქონე რეტიკულური უჯრედები, ღვიძლის სინუსოიდური, სისხლძარღვების, ვარსკვლავისებური უჯრედები, რომლებითაც ამოფენილია სისხლმბადი ორგანოების სინუსები (ე.წ. ნაპირა უჯრედები), ჰიპოფიზისა და თირკმელზედა ჯირკვლების კაპილარების უჯრედები, ფილტვის „მტვრის“ უჯრედები. მეჩნიკოვი პირველი მივიდა იმ დასკვნამდე, რომ ეს სხვადასხვაგვარი უჯრედები ერთიან სისტემად უნდა გაერთიანდეს. მან ამ უჯრედთა სისტემას **მაკროფაგული** უწოდა, მოგვიანებით გერმანელმა პათოლოგმა აშოფმა შემოიტანა ტერმინი „**რეტიკულურ-ენდოთელური** სისტემა“. როგორც აღვნიშნეთ, ისინი მნიშვნელოვან როლს ასრულებს იმუნიტეტის წარმოქმნაში.

სისხლსა და შემაერთებელი ქსოვილის უჯრედებს შორის მჭიდრო ურთიერთდამოკიდებულება ნორმალურ პირობებში მკვეთრად არ ვლინდება. ზოგიერთ პათოლოგიურ და ექსპერი-

მენტულ პირობებში, მაგალითად, ანთების დროს, ქსოვილთა კულტურაში ორგანიზმის გარეშე ექსტრამედულური მიელოპოეზის დროს, რომლის დროსაც ძლიერდება უჯრედთა დაშლისა და ახლის წარმოქმნის პროცესები, აღნიშნულ უჯრედოვან ელემენტებს შორის ურთიერთდამოკიდებულება უფრო მკვეთრია.

ექსტრამედულური მიელოპოეზი. ზოგიერთი პათოლოგიური პროცესისა და ექსპერიმენტული პირობების შემთხვევაში მიელოიდური ელემენტები იწყებს ძვლის ტვინის გარეთ განვითარებას, ამ პროცესს **ექსტრამედულური მიელოპოეზი, ექტოპიური მიელოპოეზი** ან **მიელოიდური მეტაპლაზია** ეწოდება. ექსტრამედულური მიელოპოეზის დროს შემაერთებელ ქსოვილში მიელოციტები და ერითრობლასტები შეიძლება წარმოიქმნას პირდაპირ ადვენტიციური ან რეტიკულური უჯრედებიდან, ან კიდევ, ჰემოციტობლასტის სტადიის გავლით.

სისხლსა და შემაერთებელ ქსოვილს შორის მუდმივად მიმდინარეობს უჯრედოვან ელემენტთა ცვლა. სისხლმბად ორგანოებში, მათ შემაერთებელ ქსოვილში მცირედ დიფერენცირებული ელემენტებია, რომლებსაც შეუძლიათ დასაბამი მისცენ შემაერთებელ ქსოვილსა და სისხლის სხვადასხვა უჯრედოვან ფორმას.

უპასუხე კითხვებს და შეამოწმე შენი ცოდნა

1. სადაა ფაშარი უფორმო შემაერთებელი ქსოვილის ლოკალიზაციის ადგილი?

2. დაასახელე ფაშარი უფორმო ბოჭკოვანი შემაერთებელი ქსოვილის უჯრედშორისი ნივთიერების შემადგენლობაში შემავალი კომპონენტები.

3. დაახასიათე შემაერთებელი ქსოვილის ბოჭკოები. რა განსხვავებაა მათ შორის ფიზიკური თვისებების მიხედვით?

4. ჩამოთვალე ფაშარი შემაერთებელი ქსოვილის უჯრედები. რომელია მათ შორის ყველაზე მეტი რაოდენობით შემაერთებელ ქსოვილში?

5. კანის შრეებიდან რომელი იქმნება ფაშარი შემაერთებელი ქსოვილით?

6. შემაერთებელი ქსოვილის უჯრედებიდან რომელი წარმოქმნის კანის პიგმენტს?

7. რაში მდგომარეობს ფიბრობლასტის ფუნქცია? დაახასიათეთ ფიბრობლასტი.

8. რაში მდგომარეობს მაკროფაგის ფუნქცია? დაახასიათეთ.

9. დაახასიათე პოხიერი უჯრედი.

10. სად მიმდინარეობს კოლაგენური ბოჭკოების აწყობა?

11. შემაერთებელი ქსოვილის რომელი უჯრედები წარმოქმნის უჯრედშორისი ნივთიერების ორგანულ კომპონენტებს?

12. რომელი ქსოვილი წარმოქმნის კანის დვრილოვან შრეს?

13. სადაა მკვრივი უფორმო შემაერთებელი ქსოვილის ლოკალიზაციის ადგილი?

14. რომელი უჯრედული ელემენტები შედის მკვრივი შემაერთებელი ქსოვილის შემადგენლობაში?

15. რომელი ქსოვილი წარმოქმნის კანის ბადებრივ შრეს?

16. როგორია უპირატესად მკვრივი შემაერთებელი ქსოვილის ფუნქცია?

17. რაში მდგომარეობს რეტიკულური შემაერთებელი ქსოვილის ფუნქცია? სადაა მისი ლოკალიზაციის ადგილი?

18. რომელი ბოჭკოები უქმნის ნატიფ საყრდენს რბილ ქსოვილებს?

19. დაახასიათე დიფერენცირებულ რეტიკულური უჯრედები.

20. სად გვხვდება ლორწოვანი შემაერთებელი ქსოვილი?

21. რომელ უჯრედებში გვხვდება ყველაზე დიდი რაოდენობით ჰეპარინისა და ჰისტამინის შემცველი გრანულები?

22. რით განსხვავდება ფაშარი უფორმო შემაერთებელი ქსოვილი მკვრივი ფორმიანი შემაერთებელი ქსოვილისაგან?

23. ჩამოთვალეთ ცხიმოვანი ქსოვილის სახეები. როგორია მათი ფუნქცია და ლოკალიზაციის ადგილი?

24. სად გვხვდება რუხი ცხიმოვანი ქსოვილი?

25. რომელი ლოკალიზაციის ცხიმი ქრება ბოლოს ხანგრძლივი შიმშილის დროს?

26. რა განაპირობებს რუხი ცხიმოვანი ქსოვილის შეფერილობას?

თავი 5. ხრტილოვანი ქსოვილი
(Textus cartilagineus)

ხრტილოვანი ქსოვილი შემაერთებელი ქსოვილის სახესხვაობაა, შედგება ხრტილოვანი უჯრედებისა და დიდი რაოდენობით უჯრედშორისი ნივთიერებისაგან. ფიზიკურ-ქიმიური თვისებებით ხრტილოვანი ქსოვილი გელია, რომელიც შეიცავს დაახლოებით 70-80% წყალს, 10-15% ორგანულ ნივთიერებებსა და 4-7 % მინერალურ მარილებს. ორგანული ნივთიერებები წარმოდგენილია ცილებით, მუკოპოლისაქარიდებითა და ლიპიდებით. ცილებს შორის იღებება არჩევენ ფიბრილურ ცილებს (კოლაგენს, ელასტინს) და არაფიბრილურ ცილებს, რომლებიც დაკავშირებულნი არიან ქონდროითინსულფატის, კერატოსულფატისა და სიალის მჟავას ტიპის მუკოპოლისაქარიდებთან. ყველაზე მეტ ქონდრომუკოპროტეინს ანუ ქონდრომუკოიდს ძირითადი ნივთიერება შეიცავს. მასთანაა დაკავშირებული ხრტილოვანი ქსოვილის წებოვნება, სიმკვრივე, ტურგორი.

ხრტილოვანი ქსოვილის უჯრედები

ქონდროციტები ძირითადი უჯრედული ელემენტებია. ისინი ოვალური ან მომრგვალო ფორმისაა, ზედაპირზე აქვთ მიკროხაოები, განლაგებულნი არიან უჯრედშორისი ნივთიერების განსაკუთრებულ ღრუებში თითო-თითოდ ან ჯგუფებად. შეიცავენ დიდ მომრგვალო ბირთვს, რომელშიც ერთი ან ორი ბირთვაკია. გვხვდება ორბირთვიანი უჯრედებიც. ციტოპლაზმა ოდნავ ბაზოფილურია, შეიცავს ყველა ორგანოიდს. ხრტილოვანი უჯრედები შეიცავს გლიკოგენს, ლიპიდებს, ფერმენტებს, ტუტე ფოსფატაზას, ლიპაზას, ოქსიდაზას. დაქვეითებული ფუნქციის მქონე ხანდაზმულ ხრტილში შეიმჩნევა რეგ-

რესიული ცვლილებები მიტოქონდრიებსა და ფირფიტოვან კომპლექსში.

ქონდრობლასტები ახალგაზრდა, გაბრტყელებული უჯრედული ფორმებია, რომლებიც ხრტილის პერიფერიაზეა განლაგებული. ისინი მდიდარია რნმ-ათი, ამიტომაც ციტოპლაზმა ბაზოფილურად იღებება. ამ უჯრედების საშუალებით ხდება ხრტილის პერიფერიული (აპოზიციური) ზრდა. ხრტილის განვითარების პროცესში ისინი ქონდროციტებად გარდაიქმნებიან.

უჯრედშორისი ნივთიერება შედგება ქონდრინის (კოლაგენური) ბოჭკოებისა და ძირითადი ნივთიერებისაგან. ქონდრინის ბოჭკოები ქიმიური შედგენილობით საკუთრივ შემაერთებელი ქსოვილის კოლაგენური ბოჭკოების იდენტურია. მათი გამოვლენა შესაძლოა თხელ ანათლებში პოლარიზაციული მიკროსკოპის საშუალებით, ტრიფსინით, ბარიტიანი წყლით ხრტილის დამუშავების ან ვერცხლით იმპრეგნაციის დროს. უჯრედულ ღრუსთან მიმდებარე და მისი კედლის წარმომქმნელ შრეს ხშირად ხრტილოვანი უჯრედის კაფსულასაც უწოდებენ.

ხრტილოვანი ქსოვილი, ძირითადად, მექანიკურ ფუნქციას ასრულებს. არჩევენ სამი სახის ხრტილოვან ქსოვილს ანუ ხრტილს: **ჰიალინურს, ელასტიკურს** და **კოლაგენურბოჭკოვანს.** თითოეული მათგანი შეიცავს ორი სახის ხრტილოვან ელემენტს: ხრტილოვან უჯრედებს ანუ **ქონდროციტებს** და **ქონდრობლასტებს.**

ჰიალინური ხრტილოვანი ქსოვილი ძირითადი ხრტილოვანი ქსოვილია ადამიანსა და ძუძუმწოვრებში (სურ. 51). ემბრიონის უმეტესი ნაწილი დროებით შედგება ჰიალინური ხრტილისგან. ზრდასრულ ორგანიზმში კი იგი მრავალ ორგანოშია: ნეკნების მკერდის ძვალთან შეერთების ადგილებში, ძვლების სასახსრე ზედაპირებზე, ეპიფიზურ ფირფიტაში,

მთლიანად სასუნთქ გზებში (ცხვირი, ხორხი, ტრაქეა, ბრონ-ქები).

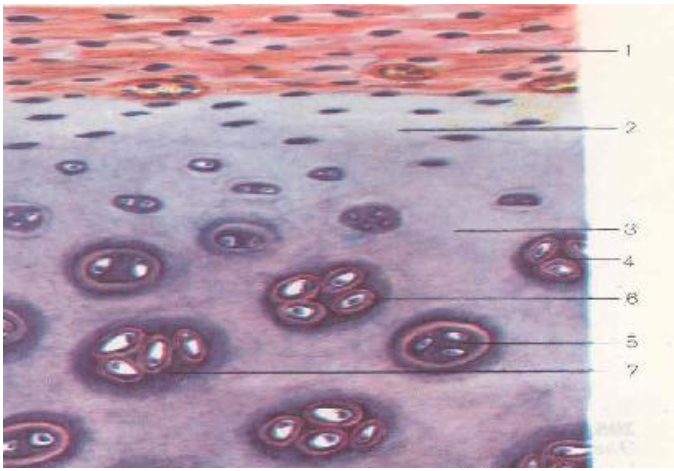

სურ. 51. ჰიალინური ხრტილი. 1-ხრტილსაზრდელა; 2-ხრტილის ზონა ახალგაზრდა ხრტილოვანი უჯრედებით; 3-ძირითადი ნივთიერება; 4-დი-ფერენცირებული ხრტილოვანი უჯრედები; 5-ხრტილოვანი უჯრედის კაფ-სულა; 6-ხრტილოვანი უჯრედების იზოგენური ჯგუფები; 7-ძირითადი ნივთიერების ბაზოფილური შრე ხრტილოვანი უჯრედების ირგვლივ.

ჰიალინური ხრტილოვანი ქსოვილი ნახევრად გამჭვირ-ვალეა, მოცისფრო-თეთრი. მისი ბოჭკოები II ტიპის კოლაგენს შეიცავს. ჰიალინური ხრტილი გარედან დაფარულია ხრტილ-საზრდელათი, იგი მდიდარია ქონდრობლასტებით. სხვა უბნის ჰიალინური ხრტილისაგან განსხვავებით, სასახსრე ზედაპირე-ბის ხრტილს არ აქვს ხრტილსაზრდელა.

ხრტილსაზრდელას ქვემოთ, ხრტილის ყველაზე ზედა პი-რულ შრეებში განლაგებულია თითისტარისებური ფორმის ახალგაზრდა ქონდროციტები, რომელთა სიგრძივი ღერძი ხრტილის ზედაპირის გასწვრივაა მიმართული. უფრო ღრმა შრეებში ხრტილის უჯრედები ოვალური ან მომრგვალოა. ხრტი-

ლის ცენტრალურ უბნებში გვხვდება უჯრედთა იზოგენური ჯგუფები (2_4 ქონდროციტი), ხრტილოვანი უჯრედების ფორმა დამოკიდებულია, აგრეთვე, უჯრედშორისი ნივთიერების მდგომარეობაზე. ახალგაზრდა ხრტილებში, რომელთა უჯრედშორისი ნივთიერება მდიდარია წყლითა და ქონდრომუკოიდით, უჯრედი მომრგვალო ფორმისაა, ხანდაზმულ ხრტილებში კი, რომლის უჯრედშორისი ნივთიერება მკვრივდება, უჯრედები ბრტყელდება და დისკოსებური ხდება. ხრტილის უჯრედშორისი ნივთიერების შემადგენლობაში შედის ქონდროითინგოგირდის მჟავა, რომელსაც ხრტილის უჯრედები გამოყოფს. იგი უმეტესად სხვადასხვა პროტეინთანაა მჭიდროდ დაკავშირებული და წარმოქმნის ქონდრომუკოიდს. ქონდრომუკოიდი დიდი რაოდენობითაა კონცენტრირებული უჯრედშორის ნივთიერებაში, რომელიც უშუალოდ გარს ეკვრის ხრტილის კაფსულას.

შემაერთებელი ქსოვილისაგან განსხვავებით ხრტილოვანი ქსოვილი არ შეიცავს სისხლძარღვებს. საკვები ნივთიერებები და ჟანგბადი ხრტილოვანი ქსოვილის ღრმად მდებარე უჯრედებში ხრტილსაზრდელას სისხლძარღვებიდან აღწევს. ჰიალინური ხრტილის უჯრედებში ძირითადად ანაერობული გლიკოლიზი მიმდინარეობს.

ასაკის მატებასთან ერთად, მცირდება ხრტილოვან უჯრედთა რიცხვი, გლიკოგენის, ლიპიდების, ქონდროითინგოგირდმჟავას კონცენტრაცია და შესაბამისად, უჯრედშორის ნივთიერებაში ლაგდება კალციუმის მარილები, ხდება გაკიროვნება. გაკიროვნებას განიცდის სასულისა და ხორხის ხრტილები. ძველი ხრტილი მყიფე და მტვრევადი ხდება

ელასტიკური ხრტილოვანი ქსოვილი გვხვდება ყურის ნიჟარაში (სურ. 52). მისგან აგებულია, აგრეთვე, ხორხსარქველი,

ხორხის რქისებრი და სოლისებრი ხრტილები. ელასტიკურ ხრტილს შეიცავს გარე სასმენი სავალისა და სასმენი ლულის კედელი. ხრტილის ფირფიტის ერთი ნაწილი შეიძლება იყოს ჰიალინური, მეორე კი - ელასტიკური.

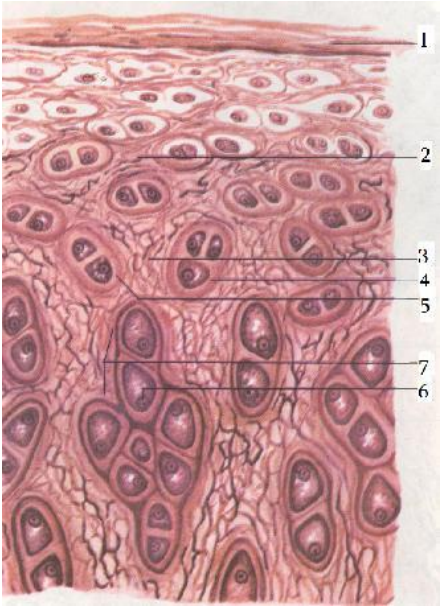

სურ. 52. ელასტიკური ხრტილი (ყურის ნიჟარა). 1- ხრტილსაზრდელა; 2-ძირითადი ნივთიერება; 3-ელასტიკურ ბოჭკოთა ბადე; 4-ხრტილოვანი უჯრედები; 5-ხრტილოვანი უჯრედების კაფსულა; 6-ხრტილოვანი უჯრედების ბირთვი; 7-ხრტილოვანი უჯრედების იზოგენური ჯგუფები.

.

ელასტიკური ხრტილი მოყვითალო ფერისაა და არც ისე გამჭვირვალეა, როგორც ჰიალინური. საერთო აგებულებით ელასტიკური ხრტილი ჰიალინურის მსგავსია. უჯრედებიც ჰიალინურის ხრტილის უჯრედებს მოგვაგონებს - ღრუებშია განლაგებული თითო-თითოდ ან იზოგენურ ჯგუფებს ქმნის. მაგრამ ციტოპლაზმაში ნაკლები ცხიმი და გლიკოგენი გროვდება. ქონდროითინსულფატებიც ელასტიკურ ხრტილში ნაკლებია,

ვიდრე ჰიალინურში. განსხვავება იმაშიც მდგომარეობს, რომ ელასტიკური ხრტილის უჯრედშორის ნივთიერებაში კოლაგენურ ბოჭკოებთან (რომელიც ჰიალინურის მსგავსად, II ტიპის კოლაგენისაგან შედგება) ერთად კარგად განვითარებული დატოტვილი ელასტიკური ბოჭკოებია, რომლებიც უჯრედშორის ნივთიერებაში ყველა მიმართულებითაა განლაგებული. ისინი ქმნიან ბადეს, რომელიც იმდენად მკვრივია, რომ ნიღბავს ძირითად ნივთიერებას. ასეთი ბადე ზოგჯერ შესამჩნევად ხშირია უჯრედთა გარშემო. ხრტილსაზრდელასთან მიმდებარე შრეებში ელასტიკური ბოჭკოები უწყვეტლივ გადადის ხრტილსაზრდელას ელასტიკურ ბოჭკოებში. ელასტიკურ ხრტილში გაკიროვნება არასოდეს არ ხდება.

კოლაგენურბოჭკოვანი ხრტილოვანი ქსოვილი. იგი გარდამავალ ფორმას წარმოადგენს მკვრივ შემაერთებელ ქსოვილსა და ჰიალინურ ხრტილს შორის (სურ. 53). იგი გვხვდება ხერხემლის მალთაშუა დისკოებში, ბოქვენის ძვლების სიმფიზში, გვხვდება გულმკერდ-ლავიწისა და ქვედა ყბის ხრტილებში, აგრეთვე იმ ადგილებში, სადაც ბოჭკოვანი ქსოვილი ჰიალინურ ხრტილში გადადის მყესების, იოგებისა და სხვათა სახით.

აქ ბოჭკოვანი ხრტილის უჯრედშორისი ნივთიერება შედგება მკვრივი ბოჭკოვანი შემაერთებელი ქსოვილისაგან, რომელშიც პარალელურად მიმართული კოლაგენური ბოჭკოები (I ტიპის კოლაგენის შემცველი) თანდათან ფაშარდება და უერთდება ჰიალინური ხრტილის უჯრედშორის ნივთიერებას. უჯრედშორისი ნივთიერება შეიცავს ღრუებს - ლაკუნებს, რომლებშიც ხრტილოვანი უჯრედებია მოთავსებული. უჯრედები, ან თითოთითოდაა განლაგებული, ან იზოგენურ ჯგუფებს ქმნიან. ციტოპლაზმა ხშირად ვაკუოლიზებულია.

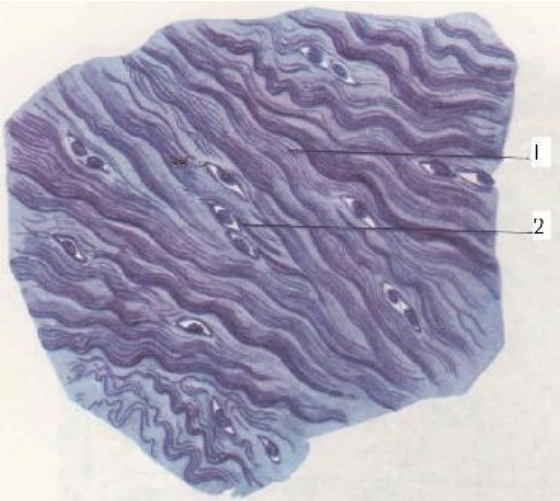

სურ. 53. კოლაგენურბოჭკოვანი ხრტილოვანი ქსოვილი.
1-ქონდრინის (კოლაგენური) ბოჭკოები; 2-ხრტილოვანი უჯრედები ქონდრინის ბოჭკოებს შორის.

ხრტილოვან ღრუებს გარს აკრავს ბაზოფილურად შეღებვის უნარის მქონე უჯრედშორისი ნივთიერება. ბოჭკოვანი ხრტილის სხვადასხვა ნაწილში კოლაგენურ ბოჭკოთა და უჯრედშორისი ნივთიერების თანაფარდობა სხვადასხვაგვარია. თუ დავაკვირდებით პრეპარატს ჰიალინური ხრტილიდან მყესის მიმართულებით, დავინახავთ, თუ როგორ ემსგავსება ჰიალინური ხრტილი სულ უფრო და უფრო მყესს. ბოლო უბნებში კი ხრტილი მყესისაგან მხოლოდ იმით განსხვავდება, რომ ძირითად ნივთიერებაში ჩალაგებულ კოლაგენურ კონებს შორის მყესის უჯრედების სვეტების ნაცვლად გაბრტყელებული ხრტილოვანი უჯრედების სვეტებია, რომლებიც ყოველგვარი საზღვრის გარეშე გადადის მკვრივ შემაერთებელ ქსოვილში განლაგებულ ნამდვილი მყესის უჯრედებში.

ხრტილოვანი ქსოვილის ჰისტოგენეზი. ხრტილოვანი ქსოვილი მეზენქიმიდან ვითარდება. ჩანასახის სხეულის იმ ადგილებში, სადაც შემდგომ მუდმივად ან დროებით მდება- რეობს ხრტილი, ხრტილის წარმოქმნის პროცესი მეზენქიმის გამკვრივებით იწყება, უჯრედები კარგავს მორჩებს, მრავლდება ინტენსიურად, მჭიდროდ ეკვრის ერთმანეთს და ქმნის გარკვეულ დაჭიმულობას - ტურგორს. ამ უბნებს **სკელეტოგენური ნერგი** ანუ სკელეტოგენური ქსოვილი ეწოდება. მისი შემადგენელი მეზენქიმური უჯრედები ქონდრობლასტებად დიფერენცირდება. შემდეგში ამ უბნის ცენტრში განლაგებული უჯრედები დიდდება. მათ შორის წარმოიქმნება კოლაგენური ფიბრილებით წარმოდგენილი უჯრედშორისი ნივთიერების თხელი ჩანაფენები. ეს პირველადი ხრტილოვანი ქსოვილია. უჯრედშორისი ნივთიერების განვითარება ზრდის ამ ქსოვილის დაჭიმულობას, რაც მის საყრდენ ფუნქციას აძლიერებს. შემდგომში მიმდინარეობს ხრტილოვანი ქსოვილის დიფერენცირება, რომლის პროცესშიც ხრტილის უჯრედები ასინთეზებს და უჯრედშორის ნივთიერებებში გამოყოფს არა მარტო ცილას (კოლაგენს, ელასტინს), არამედ მჟავა მუკოპოლისაქარიდებსაც (ქონდრიოთინგოგირდმჟავას). ცილა უერთდება ნახშირწყლებს (წარმოიქმნება ქონდრომუკოიდი), რაც ჟღენთავს ძირითად ნივთიერებას და კოლაგენურ ბოჭკოებს. ხრტილოვანი უჯრედების ციტოპლაზმასთან უჯრედშორისი ნივთიერების შეხების ადგილას წარმოიქმნება ხრტილოვანი უჯრედების კაფსულა. ამის შემდეგ უჯრედშორისი ნივთიერება ზრდას განაგრძობს, დიდდება მისი მასა, მასში კვლავ მიმდინარეობს კოლაგენური ფიბრილური სტრუქტურების დიფერენცირება და ა.შ.

ახალგაზრდა ხრტილის უჯრედები რამდენიმე ხნის განმავლობაში ინარჩუნებს მიტოზური და ამიტოზური დაყოფის

უნარს. ორი შვილეული უჯრედი თავდაპირველად ერთ ღრუ-შია მოთავსებული, შემდეგში ისინი განცალკევდება უჯრედშო-რისი ნივთიერების თხელი ჩანაფენით. ეს უჯრედები შეიძლება დარჩეს წყვილად ან ისევ გაიყოს და წარმოქმნას ოთხი უჯრე-დისაგან შემდგარი ჯგუფი. იზოგენური ჯგუფების განვითარე-ბის გამომწვევი პროცესები განაპირობებს ხრტილის ზრდას შიგ-ნიდან. ხრტილის ზრდის ასეთ ტიპს **ინტერსტიციული** ზრდა ანუ *ინტუსსუსცეპციის* გზით ზრდა ეწოდება (ლათ. intus -შიგ-ნით, suscipio-შეკავება, მიღება), რაც შეიმჩნევა ჩვილი ან ნაად-რევი ბავშვობის ასაკში ორგანიზმის აქტიური ჩამოყალიბების პერიოდში.

ლულისებური ძვლის ეპიფიზურ ფირფიტაში ხრტილოვანი უჯრედების პროლიფერაცია ძვლების ზრდის შეწყვეტამდე მიმდინარეობს მეზენქიმაში, რომელიც გარს აკრავს სკელე-ტოგენურ ნერგს. რამდენიმე ხნის განმავლობაში კვლავ მიმდი-ნარეობს უჯრედების გაძლიერებული გამრავლება, რის შედე-გადაც სკელეტოგენურ ნერგს ემატება უჯრედული მასალის ახალ-ახალი მასები, რომლებშიც შემდეგ მიმდინარეობს უჯ-რედშორისი ნივთიერების წარმოქმნის პროცესი. მას ხრტი-ლის **აპოზიციური** ზრდა (ლათ. appositio-დამატება, დაშრევება) ეწოდება. მალე ხრტილის ნერგის ზედაპირთან მიმდებარე მე-ზენქიმა მკვრივდება და ქმნის გარსს - **ხრტილ-საზრდელას.** აქ მთელი ემბრიონული ცხოვრების განმავლობაში მიმდინარეობს ხრტილოვანი ნერგის აპოზიციური ზრდა. ხრტილის ზრდა-განვითარების შესაბამისად, მის ცენტრალურ უბნებში კვება ძნელდება, ვინაიდან ის დიფუზიურად ხორციელდება ხრტილ-საზრდელას სისხლძარღვებიდან. ამის გამო უჯრედები კარგავენ გამრავლების უნარს, ზოგი მათგანი განიცდის დისტროფიას. ქონდრომუკოიდი კი უფრო მარტივ ცილად - ალბუმოიდად გა-

დაიქცევა.

ხრტილის ზრდა, ძირითადად, ჰიპოფიზის ზრდის ჰორმონ სომატოტროპინზეა დამოკიდებული.

საშუალო ასაკში და პათოლოგიურ მდგომარეობაში შეიძლება მოხდეს უჯრედშორისი ნივთიერების კალცინაცია ანუ ასბესტული დისტროფია კვების გაუარესების გამო. ამ პროცესში აქტიურ როლს ასრულებს ფერმენტები - ფოსფორილაზა და ტუტე ფოსფატაზა, რომელთა მოქმედებაც განაპირობებს, სწორედ, კალციუმის ფოსფატის დალექვას. ხრტილის ცენტრალური უბნების ძლიერმა დისტროფიამ შეიძლება გამოიწვიოს სისხლძარღვების ჩაზრდა და შემდგომში - ძვალწარმოქნა.

ხრტილსაზრდელა (პერიქონდრიუმი). ხრტილი დაფარულია მკვრივი ბოჭკოვანი შემაერთებელი ქსოვილით, რომელიც შეიცავს კოლაგენურ და ელასტიკურ ბოჭკოებს და ფიბრობლასტების მსგავს თითისტარისებურ უჯრედებს. ამ გარსს **ხრტილსაზრდელა ანუ პერიქონდრიუმი** ეწოდება (ბერძნ peri-ახლო, ირგვლივ; chondros-ხრტილი). ხრტილსაზრდელა მდიდარია I ტიპის კოლაგენური ბოჭკოებით. ხრტილი არ შეიცავს სისხლძარღვებს. მისი კვება დიფუზიის გზით ხორციელდება ხრტილსაზრდელას სისხლძარღვებიდან. *ხრტილსაზრდელათი დაფარული არაა მხოლოდ სასახსრე ზედაპირების ხრტილი.* ამ უბნებში კვება სინოვიური სითხით ხდება. ხრტილოვანი ქსოვილი არ შეიცავს არც ლიმფურ ძარღვებს და არც ნერვებს.

ხრტილსაზრდელა შედგება ორი, არამკვეთრად გამოყოფილი შრისაგან. გარეთა შრე უფრო მკვრივია, იგი შემაერთებელ ქსოვილში გარდამავალია. შიგნითა შრე ნაკლებად მკვრივია, უშუალოდაა ხრტილზე მიდებული. მას ქონდროგენური შრე ეწოდება. ამ შრეში განლაგებულია **ქონდრობლასტები.** ქონდ-

რობლასტები უჯრედის წინამორბედი უჯრედების გამრავლების ხარჯზე წარმოიქმნება. ეს უჯრედები თანდათან გადადის ქონდროციტებში. ქონდროგენული შრის კოლაგენური ბოჭკოები, ზოგჯერ კი - ელასტიკური ბოჭკოებიც უწყვეტად გადადის ხრტილის უჯრედშორის ნივთიერებაში. ხრტილსაზრდელაში ტოტიანდება სისხლძარღვებისა და ნერვების ხშირი ქსელი.

ხრტილოვანი ქსოვილის კვება. *ხრტილის უჯრედშორის ნივთიერებაში სისხლძარღვები არ არის.* მასში საკვები ნივთიერებები შედის მხოლოდ დიფუზიის გზით ხრტილსაზრდელას სისხლძარღვებიდან. სახსრის ხრტილებში, რომელთაც ხრტილსაზრდელა არა აქვთ, საკვები ნივთიერებები დიფუნდირდება სინოვიური სითხიდან ან ქვეშმდებარე ძვლის სისხლძარღვებიდან.

ხრტილოვანი ქსოვილის რეგენერაცია. ჭრილობის მიყენებისას ან ჰიალინური ხრტილიდან ნაწილაკების ამოკვეთის შემთხვევაში ზრდასრულ ძუძუმწოვრებს წარმოქმნილი დეფექტი სწრაფად ამოევსებათ შემაერთებელი ქსოვილით, რომელიც იზრდება პერიქონდრიუმიდან, უახლესი ფასციებიდან და ა.შ. მისი ფიბრობლასტები მრგვალდება, თავის გარშემო ქმნიან კაფსულას და ხრტილოვან უჯრედებად გარდაიქმნებიან. მათ შორის მდებარე უჯრედშორისი ნივთიერება ჰომო-გენიზდება და ახლად წარმოქმნილი ხრტილის უჯრედშორის ნივთიერებად გარდაიქმნება.

უპასუხე კითხვებს და შეამოწმე შენი ცოდნა

1. დაასახელე ხრტილოვანი ქსოვილის სახეები. სად მდებარეობს თითოეული მათგანი?

2. რომელი საჩანასახო ნერგიდან ვითარდება ხრტილოვანი ქსოვილი?

3. დაახასიათე ხრტილოვანი ქსოვილის უჯრედები. რომელია მათ შორის ხრტილოვანი ქსოვილის დიფერენცირებული უჯრედი?

4. რომელია ხრტილოვანი ქსოვილის მცირედ დიფერენცირებული უჯრედი?

5. სადაა კოლაგენურბოჭკოვანი ხრტილის ლოკალიზაციის ადგილი?

6. როგორ იკვებება ხრტილოვანი ქსოვილი?

7. რით განსხვავდება ხრტილი შემაერთებელი ქსოვილის დანარჩენი სახეებისაგან?

8. რით განსხვავდება სასახსრე ზედაპირების ხრტილი სხვა უბნის ჰიალინური ხრტილისაგან?

9. როგორია ხრტილოვანი ქსოვილის რეგენერაციის თავისებურება? დაახასიათე ხრტილსაზრდელა.

10. რას გულისხმობს ხრტილის აპოზიციური ზრდა?

თავი 6. ძვლოვანი ქსოვილი
(Textus ossues)

ძვლოვანი ქსოვილი შემაერთებელი ქსოვილის განსაკუთრებული ფორმაა, რომელიც შედგება უჯრედებისა და გაკირული უჯრედშორისი ნივთიერებისაგან. მისგან შედგება ჩონჩხის ძვლები. იგი შინაგანი ორგანოების (თავის ქალას, თავის ტვინის, ძვლის ტვინის და გულმკერდის ღრუს ორგანოების) **დამცველი** აპარატია. მასზე, აგრეთვე, კუნთებია მიმაგრებული. ამდენად, ძვლოვან ქსოვილს აქვს **საყრდენი** ფუნქცია. ძვლოვანი ქსოვილი მთელი ორგანიზმის კალციუმის, ფოსფორისა და სხვა იონების **დეპოს** წარმოადგენს.

ძვლოვანი ქსოვილი დინამიკური ცოცხალი ქსოვილია, მასში მიმდინარეობს ნივთიერებათა მუდმივი განახლება, ძვლის მუდმივი დაშლა და აღდგენა. ძვლოვანი ქსოვილის ფიზიოლოგიური თვისებები იცვლება ასაკთან, კუნთების მოქმედებასთან, კვების პირობებთან დაკავშირებით, აგრეთვე, ინერვაციის დარღვევისას, შინაგანი სეკრეციის ჯირკვლების მოქმედების გავლენით და სხვა.

ძვლოვანი ქსოვილის უჯრედები

ძვლოვანი ქსოვილი სამი სახის უჯრედოვან ელემენტს შეიცავს: **ოსტეობლასტებს, ოსტეოციტებსა** და **ოსტეოკლასტებს** (სურ. 54).

ოსტეობლასტები ძვლოვანი ქსოვილის წარმომქმნელი უჯრედებია. ისინი უზრუნველყოფს ძვლოვანი მატრიქსის ორგანული ნივთიერებების წარმოქმნას. განვითარებულ ძვალში ოსტეობლასტები გვხვდება მხოლოდ ძვლოვანი ქსოვილის დაშლილ და აღდგენილ უბნებში. წარმოქმნილ ძვალში კი თითქმის უწყ-

ვეტი შრით ფარავენ განვითარებადი ძვლის ხარიხის მთელ ზედაპირს. ოსტეობლასტები პოლარული უჯრედებია. უჯრედის სტრუქტურები ახლოსაა იმ ზედაპირთან, რომელიც ძვლოვან მატრიქსს ეხება. ოსტეობლასტების ფორმა სხვადასხვაგვარია: კუბური, პირამიდული ან დაკუთხული. ბირთვი მომრგვალო ან ოვალურია, ხშირად ექსცენტრულად განლაგებული. შეიცავს ერთ ან რამდენიმე ბირთვაკს. ოსტეობლასტების ციტოპლაზმაში კარგადაა განვითარებული ერგასტოპლაზმა, მიტოქონდრიები და ფირფიტოვანი კომპლექსი. დიდი რაოდენობით შეიცავს რნმ-ას. მაღალია ტუტე ფოსფატაზას აქტივობა.

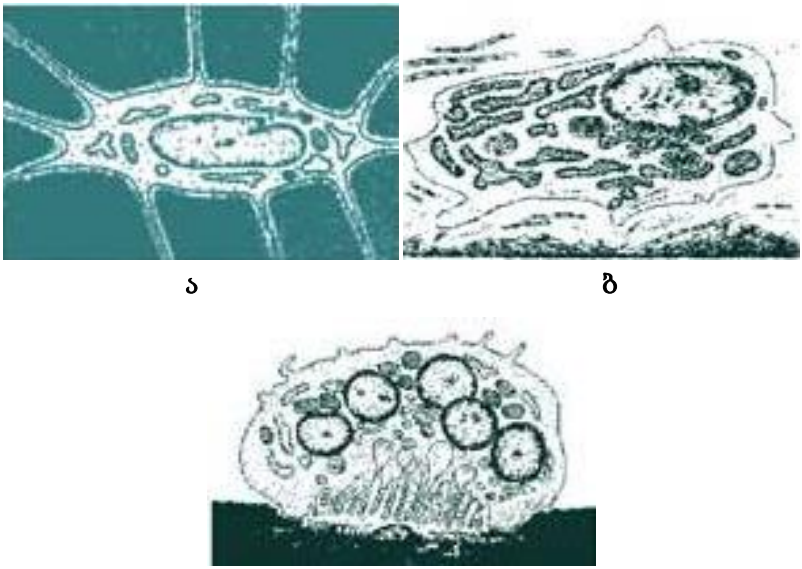

სურ. 54. ძვლოვანი ქსოვილის უჯრედები.
ა-ოსტეოციტი; ბ-ოსტეობლასტი; გ-ოსტეოკლასტი.

ოსტეობლასტების დიფერენცირების დროს მის ციტოპლაზმაში წარმოიქმნება პოლისაქარიდულ-ცილოვანი ბუნების

მომრგვალო მარცვლები. გლიკოგენის ფოსფატაზური აქტივობის მომატებასთან ერთად გლიკოგენი ქრება.

ოსტეოციტები ძვლოვანი ქსოვილის ძირითადი უჯრედებია. ისინი ბრტყელი, ვარსკვლავისებური ფორმის, მორჩებით აღჭურვილი უჯრედებია, წარმოიქმნებიან ოსტეობლასტებისაგან. მათი ჩამოყალიბების პროცესში უჯრედებს უვითარდებათ ციტოპლაზმური მორჩები, რომლებიც ძვლოვანი მატრიქსით შემოიფარგლება. ბირთვი ოვალური ან მრგვალია, ციტოპლაზმა სუსტად ბაზოფილურია, შეიცავს მცირე რაოდენობით მიტოქონდრიებს და სუსტად განვითარებულ ფირფიტოვან კომპლექსს. ცენტროსომები არაა ნაპოვნი, მიტოზის უნარი დაკარგული აქვთ. ოსტეოციტები განლაგებულია ძვლოვან ღრუებში – ლაკუნებში, რომლებიც იმეორებს ოსტეოციტების კონტურს, მორჩები კი - ძვლოვან არხებში *კანალიკულებში* (ლათ. Canalis-არხი), რომლებიც მორჩების ირგვლივ სივრცეს ქმნის. ძვლოვან მორჩებს შორის ნექსუსებია, რომელთა საშუალებით ხორციელდება ოსტეოციტებსა და სისხლძარღვებს შორის ნივთიერებათა და ჟანგმადის ტრანსპორტი. ძვლოვანი ღრუების არხები ერთმანეთთან და ძვლის შიგნით პერივასკულურ სივრცეებთან ანასტომოზებს ქმნის. ისინი უზრუნველყოფს ნივთიერებათა ცვლას ოსტეოციტებსა და ქსოვილურ სითხეს შორის.

ოსტეოკლასტები (clastos - დაქუცმაცება, გატეხვა, დაშლა) უჯრედებია, რომლებიც აქტიურად მონაწილეობს გაკირული ხრტილისა და ძვლის დაშლაში. ოსტეოკლასტები მონონუკლეურ ფაგოციტურ სისტემას მიეკუთვნება. მათი ღეროვანი უჯრედები ძვლის ტვინში მდებარეობს.

ოსტეოკლასტები მრავალბირთვიანი (3-დან რამდენიმე ათეულამდე) მოძრავი უჯრედებია. ისინი ძვლოვან ლაკუნებშია მოთავსებული. მათი ციტოპლაზმა სუსტად აციდოფილურია,

უჯრედის ზედაპირი დაკბილულია, მისი მიმდებარე ციტოპლაზმა არ შეიცავს ორგანელებს. ამიტომაც მას „ნათელ ზონას“ უწოდებენ. აქ დიდი რაოდენობითაა აქტინის ფილამენტები. ენდოპლაზმური ბადე სუსტადაა განვითარებული, მიტოქონდრიები, ლიზოსომები და ვაკუოლები მრავალრიცხოვანია. ლიზოსომებში მაღალაქტიური ჰიდროლიზური ფერმენტებია, ისინი ხელს უწყობს ირგვლივ მდებარე უჯრედშორისი ნივთიერების დაშლას და რეზორბციას.

ოსტეოკლასტების მემბრანას აქვს რეცეპტორები ფარისებური ჯირკვლის ჰორმონ *კალციტონინის* მიმართ. ოსტეობლასტების მემბრანაში კი ფარისებრ ახლო ჯირკვლის ჰორმონის - *პარათირეოიდული* ჰორმონის რეცეპტორებია. მათი გაღიზიანება იწვევს ოსტეობლასტევბიდან ციტოკინის გამოყოფას და ოსტეოკლასტების რაოდენობისა და აქტივობის მატებას.

ძვლოვანი ქსოვილის უჯრედშორისი ნივთიერება

ძვლოვანი ქსოვილის უჯრედშორისი ნივთიერება შედგება ძირითადი ნივთიერებისაგან, რომელშიც განლაგებულია *ოსეინის* ბოჭკოები. ძვლოვანი ქსოვილის მატრიქსი (უჯრედშორისი ნივთიერება) შეიცავს 50% არაორგანულ ნივთიერებას. არაორგანული ნაერთებიდან ყველაზე მეტი რაოდენობით (96%) კალციუმი და ფოსფორია, რომლებიც ჰიდროქსიაპატიტის სახითაა წარმოდგენილი. გვხვდება აგრეთვე ბიკარ-ბონატები, მაგნიუმი, ნატრიუმი, კალიუმი და სხვა მიკროელემენტები (სულ 30-ზე მეტი - სპილენძი, სტრონციუმი, თუთია, ბრომი და სხვა). ძვლოვანი ქსოვილი მთელი ორგანიზმის კალციუმის, ფოსფორისა და სხვა იონების **დეპოს** წარმოადგენს.

ძვლის ორგანული ნივთიერებები ძირითადად ცილებისა და ცხიმების სახითაა წარმოდგენილი. ძვლოვანი მატრიქსის

ორგანული ნაწილი შედგება ოსეინის ბოჭკოებისაგან, რომლებიც I ტიპის კოლაგენს შეიცავს. ისინი ქმნის მცირე კონებს, რომლებსაც შეიძლება ჰქონდეთ უწესრიგო (ტლანქბოჭკოვან ქსოვილში) ან ზუსტად ორიენტირებული მიმართულება. ოსეინური ბოჭკოები მორიგეობითაა განლაგებული (რაც კოლაგენური ბოჭკოებისთვისაა დამახასიათებელი).

ძვლის ძირითადი ნივთიერება ხრტილთან შედარებით უფრო მცირე რაოდენობით ქონდროითინგოგირდმჟავას შეიცავს.

გარკვეულ შემთხვევაში შესაძლოა, კალციუმი ძვლიდან გამოიყოს და სხვა ქსოვილებში გადავიდეს. თუ მოვახდენთ ძვლის დეკალცინირებას, დარჩენილი ორგანული ნაწილი ინარჩუნებს ძვლის აგებულების ძირითად გეგმას, მაგრამ ძვალი რბილდება, ადვილად იდრიკება და იგრიხება კიდეც და, პირიქით, თუ მას მოვაშორებთ ორგანულ ნივთიერებებს (გამოვწვავთ), იგი ინარჩუნებს ფორმას, მაგრამ ნაზი და მყიფე ხდება და ადვილად იშლება. ასე რომ, ორივე სახის ნივთიერება ერთმანეთთან შეხამებით მტკიცე და მსუბუქ საყრდენ ქსოვილს ქმნის. ამასთან, ძვალი მტკიცეა. იგი ხასიათდება გაჭიმვის, მოჭერისა და გადატეხის საწინააღმდეგო უნარით.

ძვალი ორი ტიპის ძვლოვანი ქსოვილისგან შედგება: **ტლანქბოჭკოვანისა** და **ფირფიტოვანისაგან.** მათ შორის განსხვავება უჯრედშორის ნივთიერებასთანაა დაკავშირებული, რაც განაპირობებს მათ სტრუქტურულ და ფიზიკურ თვისებებს. უჯრედული ელემენტები კი მსგავსია.

6.1. ტლანქბოჭკოვანი ძვლოვანი ქსოვილი

ტლანქბოჭკოვანი ძვლოვანი ქსოვილი უმეტესად ჩანასახებს ახასიათებს (სურ. 55). ზრდასრულ ორგანიზმში იგი შეიძ-

ლება იყოს რამდენიმე ადგილას: თავის ქალას ნაკერების შეზრ-დის ადგილას, ძვალთან მყესის მიმაგრების ადგილებში, კბილ-ბუდეში.

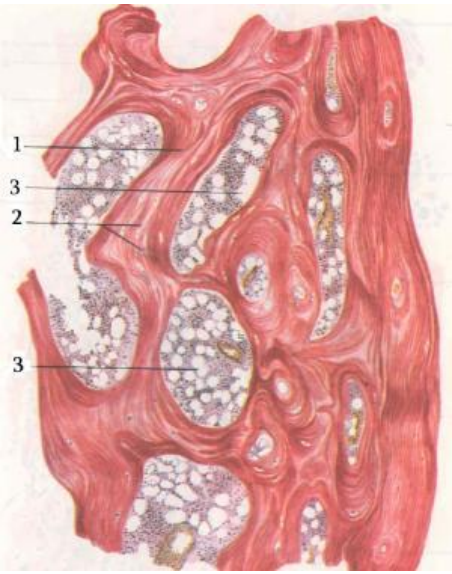

სურ. 55. ტლანქბოჭკოვანი (პირველადი ფირფიტოვანი) ძვლოვანი ქსოვილი. 1-ოსეინური ბოჭკოების კონა ძირითად ნივთიერებაში; 2-ძვლოვანი სივრცე ოსტეოციტებით; 3-ძვლის ტვინი.

უწესრიგოდ განლაგებული **ოსეინური** (კოლაგენური) ბოჭ-კოები ძვლოვან ქსოვილში მძლავრ კონებს ქმნის. ისინი შეიძლე-ბა განლაგდეს სხვადასხვაგვარად: პარალელურად, ერთმანეთი-სადმი კუთხურად ან შეიძლება წარმოიქმნას რთული კავშირი. ეს ბოჭკოები გაჟღენთილია და შეკავშირებულია ძირითადი ნივ-თიერებით.

ძვლოვანი ქსოვილის ძირითად ნივთიერებაში ოვალური ფორმის ძვლოვანი ღრუები - ლაკუნებია გრძელი მოანასტომო-ზე ძვლოვანი მილაკებით, რომლებშიც ოსტეოციტები მდება-

რეობს.

ტლანქბოჭკოვანი ძვლის მინერალიზაციის ხარისხი ფირფიტოვან ძვალთან შედარებით დაბალია, ოსტეოციტების რაოდენობა კი ბევრად მეტია.

6.2. ფირფიტოვანი ძვლოვანი ქსოვილი

ფირფიტოვანი ძვლოვანი ქსოვილი ყველაზე მეტადაა გავრცელებული ზრდასრულ ორგანიზმში. იგი შედგება ძვლოვანი ფირფიტებისაგან, რომლებიც წარმოქმნილია ძვლოვანი უჯრედებით და თხელბოჭკოვანი უჯრედშორისი ნივთიერებით (სურ. 56). ამ ფირფიტების ოსეინური ბოჭკოები მდებარეობს ერთმანეთის პარალელურად და გარკვეული მიმართულებითაა ორიენტირებული. მეზობელ ფირფიტებში ბოჭკოებს, ჩვეულებრივ, თითქმის პერპენდიკულარული მიმართულება აქვს, რის გამოც ფირფიტოვანი ძვლოვანი ქსოვილი დიდი სიმტკიცისაა.

ფირფიტოვანი ძვლოვანი ქსოვილისაგან აგებულია კომპაქტური ღრუბლისებური ნივთიერება ჩანასახის თითქმის ყველა ბრტყელ და ლულისებურ ძვალში.

ფირფიტოვანი ძვლოვანი ქსოვილის მაგალითად შეიძლება მოვიყვანოთ ლულისებრი ძვლის აგებულება.

ლულისებური ძვლის ჰისტოლოგიური აგებულება. ლულისებურ ძვალში არჩევენ **დიაფიზსა** და **ეპიფიზებს.** დიაფიზი მილისებური ნაწილია. მისი კედელი აგებულია ძვლის **კომპაქტური** ნივთიერების წარმომქმნელი ფირფიტოვანი ძვლოვანი ქსოვილისაგან. ეპიფიზები გარედან დაფარულია კომპაქტური ძვლის თხელი შრით. მათი შიგნითა ნაწილი შედგება თხელი ხარიხებისა და დირეებისაგან, რომლებიც **ღრუბლისებურ** ძვალს

ქმნიან. ძვალი გარედან დაფარულია თხელი შემაერთებელქსოვილოვანი გარსით, რომელსაც **ძვლისაზრდელა ეწოდება.** შემაერთებელი ქსოვილის უფრო თხელი შრე – **ენდოსტეუმი** - ამოფენს **ძვლის ტვინის ღრუს.**

სურ. 56. ფირფიტოვანი ძვლოვანი ქსოვილი (განივი განაკვეთი).
1–პერიოსტეუმი; 2-გარეთა გენერალური (საერთო) ფირფიტები;
3-ოსტეონის არხები (ჰავერსის) განივ განაკვეთზე; 4-ანასტომოზები ოსტეონის არხებს შორის; 5- გამხვრეტი (ფოლკმანის) არხები; 6-ოსტეოციტები (სხეულები) ძვლოვან ლაკუნებში და მათი მორჩები არხებში; 7-ძირითადი ნივთიერება; 8-ოსტეონები (ძვლოვანი ფირფიტების სისტემა); 9-შუამდებარე (ჩართული) ფირფიტები; 10-შიგნითა გენერალური (საერთო) ფირფიტები; 11- ენდოსტეუმი; 12-ძვლის ტვინის ღრუ...

დიაფიზის წარმომქმნელი **კომპაქტური** ნივთიერება შედგება

ძვლის ფირფიტებისაგან, რომლებიც გარკვეული რიგითაა განლაგებული და რთულ სისტემებს ქმნის. დიაფიზში არჩევენ სამ შრეს: **საერთო** ანუ გენერალური ფირფიტების გარეთა შრეს; **შუა** შრეს, რომელსაც **ოსტეონები (ჰავერსის სისტემები)** ქმნის და, რომელსაც **ოსტეონების შრე** ეწოდება და **შიგნითა საერთო** ანუ გენერალური ფირფიტების შრეს.

გარეთა საერთო ფირფიტებში გამხვრეტი არხებია, რომლებითაც ძვლისაზრდელადან ძვლის შიგნით სისხლძარღვები გადის. ამ არხებს **საკვები არხები** ეწოდება. მათ საკუთარი კედელი არ აქვთ.

ძვლისაზრდელას მხრიდან ძვლის მკვრივ ნივთიერებაში სხვადასხვა კუთხით შედის კოლაგენური ბოჭკოები, რომლებიც ძვლის სისქეში აღწევენ. ამ ბოჭკოებს **გამხვრეტი ბოჭკოები** ეწოდება. გამხვრეტი ბოჭკოები ხშირად ტოტიანდება მხოლოდ გენერალური ფირფიტების გარეთა შრეში, თუმცა, შეიძლება მათ შეაღწიონ ოსტეონების შუა შრეშიც, მაგრამ არასდროს არ შედიან ოსტეონების ფირფიტებში.

შუა შრეში ძვლის ფირფიტები განლაგებულია კონცენტრულად სისხლძარღვების ირგვლივ, რომლებიც ჩაერთვებიან ძვალში მისი განვითარების დროს. 5-20 კონცენტრულად დაშრევებადი ძვლოვანი ფირფიტისაგან შედგენილ ასეთ სისტემებს **ოსტეონები (ჰავერსის სისტემები)** ეწოდება. ამრიგად, ოსტეონი, თითქოსდა, ერთიმეორეში ჩადგმული ცილინდრების სისტემაა. ასეთი კონსტრუქცია ძვალს ძლიერ სიმტკიცეს ანიჭებს. **ოსტეონები** ლულისებური ძვლის კომპაქტური ნივთიერების **სტრუქტურული ერთეულია.** თითოეული ოსტეონი შემოსაზღვრულია მეზობელი ოსტეონებისაგან ე. წ. შედუღებული ხაზით, რომელსაც ქმნის მათი მაცემენტებელი ძირითადი ნივთიერება. ოსტეონები არ არის ერთმანეთთან მჭიდროდ მიდე-

ბული. მათ შორის **ჩართული, შუამდებარე** ანუ **ინტერსტი-ციული** ძვლოვანი ფირფიტებია.

ოსტეონის ღრუს დიამეტრი ცვალებადია. იგი შეიცავს სისხლძარღვებს, ნერვებს და ფაშარ შემაერთებელ ქსოვილს. სისხლძარღვები განლაგებულია დაჭიმულობის ძალის მიმარ-თულებით, რომელიც მისი ზრდის დროს წარმოიქმნება. ოს-ტეონის არხში გადის ერთი ან ორი სისხლძარღვი, რომლებიც კაპილარები ან პოსტკაპილარული ვენებია. მათ თან სდევს შემაერთებელი ქსოვილი. ოსტეონების არხებში განლაგებული სისხლძარღვები უერთდება არა მარტო ერთიმეორეს, არამედ, ძვლის ტვინსა და ძვალსაზრდელას სისხლძარღვებსაც. თი-თოეული ოსტეონის ღრუ ძვლის ტვინის არხს, პერიოსტეუმს და მეზობელი ოსტეონების ღრუებს უკავშირდება. არხს, რომლის მეშვეობითაც ოსტეონის ღრუები ერთმანეთს უკავშირდება, **ვოლკმანის არხი** ეწოდება. მისი კედელი კონცენტრული ფირფი-ტებისაგან არ შედგება.

ძვლისაზრდელა (პერიოსტეუმი) და ენდოსტეუმი. გარედან ძვალი დაფარულია ძვლისაზრდელათი **(პერიოსტეუმით),** რო-მელსაც ორი შრე აქვს: **შიგნითა ბოჭკოვანი** და **გარეთა ადვენ-ტიციური.** შიგნითა შრე შედგება ნაზბოჭკოვანი შემაერთებელი ქსოვილისაგან, რომელიც კოლაგენური ბოჭკოების გარდა, შეი-ცავს დიდი რაოდენობით სიგრძივად განლაგებულ ელასტიკურ ბოჭკოებს. ამ შრეში გადის წვრილი სისხლძარღვები და ოსტეო-ბლასტები.

ენდოსტეუმი ძლიერ თხელი და ნაზი გარსია, რომელიც ამოფენს ძვალს ძვლის ტვინის მხრიდან. ის წარმოქმნილია შემა-ერთებელი ქსოვილით, რომელიც ოსტეობლასტებსა და კოლა-გენურ ბოჭკოთა თხელ კონებს შეიცავს და რომლებიც ძვლის

ტვინის რეტიკულურ სტრომაში გადადიან.

ძვლის სისხლძარღვები და ნერვები. სისხლძარღვები ძვლისაზრდელას ადვენტიციურ შრეში ქმნის მეტ-ნაკლებად ხშირ ბადეს. აქედან დასაბამს იღებს თხელი არტერიული ტოტები, რომლებიც ძვლის ტვინში აღწევენ მკვებავი ხვრელების საშუალებით და მონაწილეობენ მისი მკვებავი კაპილარების ბადის შექმნაში. ლიმფური ძარღვები ძირითადად ადვენტიციურ შრეშია განლაგებული. ძვლისაზრდელას ურბილგარსო და რბილგარსიანი ნერვული ბოჭკოები ქმნის ფაშარ წნულებს.

ძვლოვანი ქსოვილის ჰისტოგენეზი. ძვლოვანი ქსოვილი ვითარდება მეზენქიმიდან ორი გზით: ***პირდაპირ*** - **უშუალოდ მეზენქიმიდან** ან არაპირდაპირ - **ადრე არსებული ხრტილის ადგილას.**

პირდაპირი გზით მეზენქიმიდან განვითარების პროცესი სტადიურად მიმდინარეობს: ემბრიოგენეზის I თვის განმავლობაში მომავალი ძვლის წარმოქმნის ადგილას მეზენქიმური უჯრედები ინტენსიურად მრავლდება და ხდება **ოსტეოგენური კუნძულების გამოცალკევება** ანუ პერიოსტეული ძვლოვანი კორძის წარმოქმნა. შემდგომ ხდება ოსტეოგენური უჯრედების დიფერენცირება ოსტეოციტებად, ოსტეობლასტებად და ოსტეოკლასტებად. ოსტეობლასტებად დიფერენცირების სტადიას **ოსტეოიდურს** უწოდებენ. ამ დროს დიფერენცირდება კოლაგენური ფიბრილები. *ოსტეობლასტები განვითარების მომდევნო პერიოდში კარგავს გამრავლების უნარს და ოსტეოციტებად გარდაიქმნება.* განვითარებადი ძვლოვანი კუნძულები შემოფარგლავს სისხლძარღვებს და ისინი ძვლოვან არხებში აღმოჩნდება. ამავე დროს ბოჭკოებს შორის მდებარე ძირითადი ნივთი-

ერება მკვრივდება, ვინაიდან მასში თანდათან მატულობს ოსეომუკოიდი, რომელიც აცემენტებს ბოჭკოებს და წარმოქმნილ სტრუქტურას მკვრივსა და კომპაქტურს ხდის. უჯრედშორისი ნივთიერება ჯერ კიდევ არ შეიცავს კალციუმს, მაგრამ ზუსტად შეესაბამება უჯრედშორისი ნივთიერების საბოლოო სტრუქ-ტურას. მსგავსი ჯგუფები ერთიანდება და ძვალს ღრუბლისე-ბურ შესახედაობას აძლევს. ძვლოვან კედლებს შორის დარჩე-ნილ შემაერთებელ ქსოვილში ჩაიზრდება სისხლძარღვები და არადიფერენცირებული მეზენქიმური უჯრედები, რომლებიც ძვლის ტვინის უჯრედებს აძლევს დასაბამს. მომდევნო ეტაპზე ხდება **უჯრედშორისი ნივთიერების მინერალიზაცია.** ჯირჯვ-დება კოლაგენური ბოჭკოები, ხდება მათი ჰომოგენიზაცია. მათ ძირითად ნივთიერებაში კალციუმის მარილები წარმოიქმნება - იწყება გაკირვის პროცესი. **პირველადი ძვალი** უფრო მაღალი მინერალური შემცველობით ხასიათდება, ვიდრე მეორადი. შემდეგ ხდება ძვლოვანი მასის ზრდა უკვე წარმოქმნილი ძვლო-ვანი ნერგის პერიფერიაზე. ნერგის პერიფერიულად ემბრიო-ნულ შემაერთებელ ქსოვილში დიდი რაოდენობით ბოჭკოები წარმოიქმნება. ამ ბოჭკოვანი ქსოვილის ნაწილი, რომელიც უშუალოდაა მიდებული ძვლოვან ფირფიტებთან, პერიოსტეუ-მად გარდაიქმნება, რომლის ოსტეოგენური მოქმედების ხარჯზე ძვალი ერთდროულად სისქეშიც მატულობს. ასეთ ძვალს, რომელიც წარმოიქმნება ემბრიონული განვითარების ადრეულ სტადიებზე და **ტლანქბოჭკოვანი ძვლოვანი ქსოვილისაგან** შედ-გება, **პირველადი ღრუბლისებური ძვალი ეწოდება.** მომდევნო სტადიაზე იგი შეიცვლება მეორადი ანუ **ღრუბლისებური ძვლით,** რომელიც პირველადისაგან იმით განსხვავდება, რომ **ფირფიტოვანი ძვლოვანი ქსოვილისაგან** შედგება.

ფირფიტოვანი ძვლოვანი ქსოვილის განვითარება მჭიდ-

როდაა დაკავშირებული ძვლის ცალკეული ნაწილის დაშლის პროცესებთან და ტლანქბოჭკოვანი ძვლის სისქეში სისხლძარღვების ჩაზრდასთან.

ძვლოვანი ქსოვილის დაშლისა და გარდაქმნის პროცესში, როგორც ემბრიონული ოსტეოგენეზის პერიოდში, ისე დაბადების შემდეგაც, მონაწილეობს მეზენქიმური უჯრედების წარმონაქმნები - **ოსტეოკლასტები.**

შემდეგში ხდება ემბრიონულ პერიოდში წარმოქმნილი ძვლის გარდაქმნა. პირველადი ოსტეონები იშლება და ოსტეონების ახალი გენერაციები ვითარდება. ძვლის ასეთი გარდაქმნა მთელი სიცოცხლის განმავლობაში ხდება.

ტლანქბოჭკოვანი ძვლოვანი ქსოვილი რჩება ქალას ძვლების ნაკერებში, კბილბუდეში და მყესის ძვალთან მიმაგრების ადგილებში.

ძვლოვანი ქსოვილი ***არაპირდაპირი გზით*** ვითარდება **ადრე არსებული ხრტილის** ადგილას. მაგალითისათვის შეიძლება განვიხილოთ გრძელი ლულისებური ძვლის განვითარება. ემბრიონული განვითარების II თვეს მომავალი ძვლის ადგილას მეზენქიმიდან ხრტილოვანი *ნერგი ჩაისახება.* ეს ნერგი სწრაფად იღებს მომავალი ძვლის ფორმას. მასში ადვილად განირჩევა ორი ნაწილი-*ეპიფიზი* და *დიაფიზი.* ნერგი შედგება ემბრიონული ჰიალინური ხრტილისაგან, რომელიც პერიფერიაზე ხრტილსაზრდელათია დაფარული. რამდენიმე ხანს იგი იზრდება, როგორც ხრტილსაზრდელას მხრიდან წარმოქმნილი, ისე ხრტილის შიგა უბნებში განვითარებულ უჯრედთა გამრავლების ხარჯზე. ძვლის განვითარება იწყება დიაფიზის შუა ნაწილთან მიმდებარე ხრტილსაზრდელაში ტიპური ოსტეობლასტების წარმოქმნით, რომლებიც ცილინდრის ან **ძვლის მანჟეტის** სახით ქმნიან ტლანქბოჭკოვან ძვლოვან ქსოვილს, რო-

გორც ზემოთ იყო აღწერილი. ამ პროცესს **პერიქონდრული გაძვალების პროცესი** ეწოდება.

ხრტილოვანი ნერგის გარშემო ძვლოვანი მანჟეტის წარმოქმნის შემდეგ ხრტილოვანი ნერგის კვება ამ ადგილას ირღვევა. მისი დიაფიზური ნაწილის ცენტრში იწყება დისტროფიული ცვლილებები: ხრტილოვანი უჯრედები ჰიპერტროფირდება, მათ შორის უჯრედშორის ნივთიერებაში იწყება Ca-ის მარილების დაგროვება. ეს არის ე.წ. ხრტილის გაკირვის წერტილი. ამ ადგილას ხრტილის ზრდა წყდება. ხრტილის ის უჯრედები, რომლებიც არ განიცდიან გაკირვას, განაგრძობენ გამრავლებას, გროვდებიან ხრტილოვან უჯრედოვან სვეტებად, რომელთა მიმართულება მომავალი ძვლის გრძელ ღერძს ემთხვევა. შემდეგში ხრტილის გაკირვა დიაფიზის ცენტრიდან ეპიფიზების მიმართულებით ვრცელდება. ამავე დროს, ძვლოვანი მანჟეტის ქსოვილში იწყება Ca-ის მარილების დაგროვება. ოსტეობლასტების წარმოქმნის მომენტიდან ხრტილსაზრდელა ძვლისაზრდელად გარდაიქმნება.

ხრტილოვანი ნერგის შიგნით ძვლის წარმოქმნის პროცესს **ენქონდრული,** ანუ **ქონდრული გაძვალება** ეწოდება. ასეთი ძვალი ფირფიტოვანი აგებულებისაა და პერიქონდრულად განვითარებული ძვლისგან განსხვავებით, ხრტილის გაკირული უჯრედშორისი ნივთიერების ნარჩენებს შეიცავს.

ენქონდრული ძვლის განვითარების თანადროულად ხდება მისი დაშლაც. სკელეტოგენური მეზენქიმიდან დიფერენცირდება ოსტეოკლასტები, რომლებიც იწყებენ ძვლოვანი ფირფიტებისა და გაკირული ხრტილის დაშლას, რის შედეგაც წარმოიქმნება უფრო დიდი ღრუები და სივრცეები, ბოლოს კი _ ძვლის ტვინის ღრუ. იქ შესული მეზენქიმიდან წარმოიქმნება ძვლის ტვინის ქსოვილი. ამავე დროს, დიაფიზის პერიფერიაზე ძვლი-

საზრდელას მხრიდან დაშრევდება ძვლოვანი ქსოვილის მასები. ისინი ვრცელდება სიგრძეზე ეპიფიზების მიმართულებით, მატულობს სისქეში და ქმნის პერიოსტული ძვლის მკვრივ შრეს. წარმოქმნის პროცესში ერთვება სისხლძარღვები. სისხლ-ძარღვების ირგვლივ მათთან მიმდინარე მეზენქიმიდან დაშლილი ტლანქბოჭკოვანი ძვლის ადგილას წარმოქმნას იწყებს კონ-ცენტრული ფირფიტები, რომლებიც პარალელურად ორიენტი-რებული თხელი კოლაგენური ბოჭკოებისაგან შედგება. ასე წარმოიქმნება პირველადი ოსტეონები. მათი წარმოქმნისთანავე პერიოსტეუმის მხრიდან იწყება გენერალური ფირფიტების გან-ვითარება. პერიოსტული ძვალი შეერწყმება ენდოქონდრულს და მთლიანი ძვლოვანი მილი წარმოიქმნება.

ამრიგად, ძვლოვანი ქსოვილის ჰისტოგენეზის პროცესში ხრტილის ადგილას აღინიშნება გარკვეული სტადიურობა. ჯერ წარმოიქმნება პერიქონდრული ძვლოვანი მანჟეტი, რომელიც შედგება ტლანქბოჭკოვანი ძვლოვანი ქსოვილისაგან. შემდეგ ეპიფიზისა და დიაფიზის საზღვარზე ხრტილი განიცდის სხვა-დასხვა ცვლილებას (დისტროფია, ქონდროლიზი და ხრტილის ნარჩენების გაკირვა, ხრტილოვანი უჯრედების გამრავლება და ზრდა სვეტების სახით). ერთდროულად მიმდინარეობს ენ-ქონდრული გაძვალება. დაბოლოს, ტლანქბოჭკოვანი ძვლოვანი ქსოვილით მისი შეცვლის პროცესი იწყება.

ლულისებური ძვლების **ზრდა.** ძვლების ზრდა ძალიან ნელი პროცესია. ის ადამიანს ეწყება ადრეული ემბრიონული სტადიებიდან და საშუალოდ, 20 წლის ასაკში მთავრდება. ძვა-ლი მატულობს, როგორც სიგრძეში, ისე სიგანეში.

ლულისებური ძვლის ზრდა სიგრძეში უზრუნველყოფი-ლია ზრდის ეპიფიზური ფირფიტით, რომელშიც ორი საწინააღ-მდეგო ჰისტოგენეზური პროცესი მიმდინარეობს: ეპიფიზური

ფირფიტის დაშლა და ხრტილოვანი ქსოვილის განუწყვეტელი შევსება უჯრედების ახლად წარმოქმნის გზით. ხრტილოვანი უჯრედების გამრავლების შედეგად ფირფიტა არ ჩნდება, მაგრამ დროთა განმავლობაში დაშლის პროცესები სჭარბობს უჯრედთა ახლად წარმოქმნის პროცესს და ეპიფიზური ფირფიტა პატარავდება. შემდგომ ეპიფიზური და დიაფიზური გაძვალება ერთ პროცესად გაერთიანდება და ძვლის ზრდა სიგრძეში მთავრდება.

ძვლის ზრდა სიგანეში ხდება პერიოსტეუმის ხარჯზე. პერიოსტეუმის მხრიდან კონცენტრული შრეების სახით ძალიან ადრე ვითარდება ნაზბოჭკოვანი ძვალი, რომლის შემადგენლობაში ოსტეონები ჩაირთვება: ოსტეონების რაოდენობა უშუალოდ დაბადების შემდეგ დიდი არ არის, მაგრამ უკვე 5 წლის ასაკში კიდურების გრძელ ძვლებში მათი რაოდენობა მნიშვნელოვნად მატულობს, ვინაიდან ძვლისაზრდელას მხრიდან მიმდინარეობს ძვლის ახალი შრეების დაშრევება. ეს პროცესი ძვლის საბოლოო ჩამოყალიბებამდე გრძელდება.

ძვლების განვითარებასა და ზრდაზე მოქმედი ფაქტორები. ძვლის ნორმალური ზრდა-განვითარებისათვის განსაკუთრებული მნიშვნელობა აქვს კვებას. ბავშვის სისხლში Ca- ისა და ფოსფატების არასაკმარისი რაოდენობა იწვევს მზარდი ძვლის უჯრედშორისი ნივთიერების გაკირვის შენელებას ან მთლიანად შეწყვეტას. რაკი ძვლის განვითარება არ წყდება, ისინი რბილდება და ადვილად მრუდდება. არასაკმარისი გაკირვა რაქიტს იწვევს. არასაკმარისი გაკირვის მიზეზი შეიძლება კვების რაციონში D ვიტამინის ნაკლებობა იყოს, რადგანაც მისი ნაკლებობის გამო Ca ცუდად შეიწოვება ან სულ არ შეიწოვება კუჭ-ნაწლავის ტრაქტში. ამიტომაც, მისი კონცენტრაცია სისხლში მი-

ნიმუმამდე ეცემა (ვიტამინის არასაკმარისი რაოდენობის დროს ითრგუნება კოლაგენური ბოჭკოების წარმოქმნა, მცირდება ოსტეობლასტების ცხოველმყოფელობა, მათი ფოსფატაზური აქტივობა, რაც ძვლის ზრდის შეჩერებას იწვევს პროლიფერირებული ოსტეობლასტების გარშემო ძვლოვანი ფირფიტების წარმოქმნის შეუძლებლობის გამო). ძვლების ცალკეულ უბანში მიმდინარეობს Ca-ის მარილების მნიშვნელოვანი შემცირება (ოსტეოპოროზი) და ამიტომაც, ძვალი ადვილად ცვდება. ოსტეოპოროზი არის პათოლოგია, რომელიც ყველაზე ხშირია მენოპაუზის ასაკის ქალებში. ამ დროს მცირდება სასქესო ჰორმონის _ ესტროგენის წარმოქმნა. ესტროგენი ააქტიურებს ოსტეობლასტებში ძვლოვანი მატრიქსის წარმოქმნას. ესტროგენის შემცირების გამო ოსტეოკლასტების აქტივობა იზრდება ოსტეობლასტების აქტივობასთან შედარებით, რაც განაპირობებს ძვლოვანი მატრიქსის შემცირებას. ამიტომ ხდება ძვალი მყიფე და ადვილად მტვრევადი. ოსტეოპოროზს ხშირად თან ახლავს სხვადასხვა ხარისხის ანემია, რაც ძვლის ტვინის სივრცეების შევიწროებით არის გამოწვეული. შესაბამისად, ხდება ტვინის ნერვების შევიწროება, რამაც შეიძლება გამოიწვიოს სიბრმავე, სიყრუე ან სხვა პათოლოგიები. A ვიტამინის ნაკლებობა ლულისებური ძვლების ძვლისაზრდელაში სისხლძარღვთა შევიწროებას იწვევს.

ძვლების ზრდა-განვითარებაზე გავლენას ახდენს ზოგიერთი ენდოკრინული ფაქტორიც, მაგალითად, ადრეული სქესობრივი მომწიფების დროს აღინიშნება ზრდის შენელება ძვლების ადრეული დიაფიზურ-ეპიფიზური შეზრდის გამო. ფარისებრ ახლო ჯირკვლის ჰორმონის სიჭარბის შემთხვევაში, ადგილი აქვს ძვლის რეზორბციას და ფიბროზული ქსოვილის წარმოქმნას, რომელიც შეიცავს დიდი რაოდენობით ოსტეოკლას-

ტებს, რაც იწვევს ე.წ. ფიბროზულ ოსტიტს.

ბოლო დროს დიდ მნიშვნელობას ანიჭებენ ბიოდენებს, რომლებიც ძვლების სხვადასხვაგვარი დეფორმაციის დროს წარმოიქმნება. ელექტროპოტენციალები გავლენას ახდენენ ძვლოვანი ქსოვილის რეგენერაციასა და ტროფიკაზე.

რეგენერაცია. ძვლოვან ქსოვილს ახასიათებს მაღალი რეგენერაციის უნარი. მოტეხილობის დროს ძვლისაზრდელას მთლიანობა ირღვევა, მოტეხილობის ირგვლივ ქსოვილებში ანთებითი პროცესები ვითარდება. დაზიანების გამო მთლია- ნობის დარღვევა იწვევს გაღიზიანებას, ძვლისაზრდელა მოი- მატებს, როგორც დაუზიანებელი ადგილიდან უჯრედების გადაადგილების, ასევე მათი გამრავლების ხარჯზე, რაც იწვევს გადაადგილებული ბოლოების გამთლიანებას. ერთდროულად ძვლისაზრდელაში წარმოიქმნება სისხლძარღვები და ვითარდება ოსტეობლასტები, რომლებიც იწყებს ძვლოვანი თხელი ფირფიტების დაგროვებას. 10-12 დღის შემდეგ წარმოქმნილი ძვლოვანი ქსოვილი მთლიანად ფარავს მოტეხილობის ადგილს.

პათოლოგიურ პირობებში, შესაძლოა, უჩვეულო ადგილას მოხდეს **ძვლოვანი ქსოვილის ექტოპიური,** ანუ ჩონჩხგარე განვითარება, მაგალითად, თვალის გარსებში, თირკმლებში, ფარისებურ ჯირკვალში, მსხვილი სისხლძარღვების ადგილებში და სხვ.

უპასუხე კითხვებს და შეამოწმე შენი ცოდნა.

1. ჩამოთვალე და დაახასიათე ძვლოვანი ქსოვილის უჯრედული კომპონენტები.
2. სად მდებარეობს ოსტეოციტები? დაახასიათე ისინი.
3. დაახასიათე ოსტეობლასტები.

4. დაახასიათე ოსტეოკლასტები.

5. რომელი ქსოვილი ამოფენს ძვლის ტვინის ღრუს?

6. რა თავისებურებით ხასიათდება პირველადი ძვალი მეორადი ძვლისაგან განსხვავებით?

7. რომელი ტიპის ძვლოვანი ქსოვილი ქმნის თავის ქალას ნაკერებს?

8. რა არის ფირფიტოვანი ძვლის მორფო-ფუნქციური ერთეული? დაახასიათე.

9. რომელი სახის ძვლოვანი უჯრედებია მონოციტური წარმოშობის?

10. რომელი ჰორმონი განაპირობებს ოსტეოკლასტების რაოდენობისა და აქტივობის მატებას?

11. სადაა ტლანქბოჭკოვანი ძვლოვანი ქსოვილის ლოკალიზაციის ადგილი?

12. სადაა ფირფიტოვანი ძვლოვანი ქსოვილის ლოკალიზაციის ადგილი?

თავი 7. კუნთოვანი ქსოვილი
(Textus muscularis)

მოძრაობითი პროცესები ადამიანისა და ცხოველთა ორგანიზმში კუნთოვანი ქსოვილის სტრუქტურული და ფიზიოლოგიური თავისებურებებით და შესაბამისი ცხოველმყოფელობითაა უზრუნველყოფილი. კუნთოვანი ქსოვილი ორგანიზმის შიგნით ახორციელებს ყველა მოძრაობით აქტს, ადამიანის სხეულის ნაწილების გადაადგილებას და ორიენტაციას სივრცეში, რაც კუნთოვანი ქსოვილის მაღალი აგზნებადობისა და შეკუმშვითი უნარის დამსახურებაა.

კუნთოვან ქსოვილში არის სპეციალური შემკუმშავი სტრუქტურები _ მიოფიბრილები, რომელთა შორის არჩევენ **გლუვ** და **განივზოლიან** მიოფიბრილებს. მათი შემცველობის შესაბამისად, არჩევენ ***გლუვკუნთოვან*** *და* ***განივზოლიან კუნთოვან ქსოვილებს.*** განივზოლიან კუნთოვან ქსოვილებში კი გამოყოფენ ***ჩონჩხის განივზოლიან კუნთოვან*** ქსოვილს და ***გულის განივზოლიან კუნთოვან*** ქსოვილს. გარდა ამისა, კუნთოვან ქსოვილებს მიაკუთვნებენ **კუნთოვანი** ქსოვილის ზოგიერთ ***სპეციალიზებულ*** სახეს. ისინი ერთმანეთისაგან განსხვავდება წარმოშობით, აგებულებითა და ფუნქციით. კუნთოვანი ქსოვილის სპეციალური სახეები, ე.წ. ***მიოეპითელური უჯრედები*** მონაწილეობენ ოფლის, სარძევე და სანერწყვე ჯირკვლების აგებულებაში. სპეციალურ სახეს მიეკუთვნება, აგრეთვე, ***გუგისა*** *და* ***თვალის ცილიარული (წამწამოვანი)*** სხეულის მუსკულატურა. კუნთის შეკუმშვა უზრუნველყოფს სხეულის მოძრაობას, ორგანოთა გადაადგილებას, მათი კედლების დაჭიმულობასა და მოცულობის ცვლილებებს და ა.შ. კუნთოვანი

ქსოვილის მუშაობა ხორციელდება მამოძრავებელი ელემენტების შეკუმშვით (დამოკლებით). კუნთოვან ელემენტებში შეიძლება გამოვყოთ სამი ჯგუფის სტრუქტურები: **შემკუმშავი** (მიოფიბრილები), **ტროფიკული** (ბირთვი და უჯრედის ორგანელები) და **საყრდენი,** რომლებიც წარმოდგენილია კუნთოვანი ელემენტების გარსებითა და ტელოფრაგმებით (Z-ზოლებით).

ყველა სახის კუნთოვან ქსოვილში განლაგებულია მამოძრავებელი ნერვული დაბოლოებანი, რომელთა საშუალებითაც ნერვული სისტემა გზავნის სამუშაო სამოძრაო იმპულსს კუნთოვან ქსოვილში. კუნთებში რეცეპტორული დაბოლოებებიც მდებარეობს.

7.1. გლუვი კუნთოვანი ქსოვილი

გლუვი კუნთოვანი ქსოვილი მდებარეობს სისხლძარღვებისა და უმეტეს ღრუ ორგანოთა: საყლაპავი მილის, კუჭის, ნაწლავების, შარდის ბუშტის, საშვილოსნოსა და სხვა ორგანოთა კედლებში (სურ. 57).

გლუვი კუნთოვანი ქსოვილი ვითარდება მეზენქიმიდან ემბრიოგენეზის ადრეულ ეტაპებზე. მეზენქიმური უჯრედი გლუვ კუნთოვან ელემენტებად გარდაქმნის პროცესში კარგავს მორჩებს, გრძელდება და იღებს დამახასიათებელ თითისტარისებურ ფორმას. დიფერენცირების პროცესში მათში წარმოიქმნება შემკუმშავი ძაფები, რომლებიც ჩაისახება უჯრედის პერიფერიაზე.

გლუვი კუნთოვანი ქსოვილის მორფოლოგიური თავისებურება გამოიხატება მის უჯრედოვან აგებულებასა და გლუვი მიოფიბრილების სახით შემკუმშავი აპარატის არსებობაში.

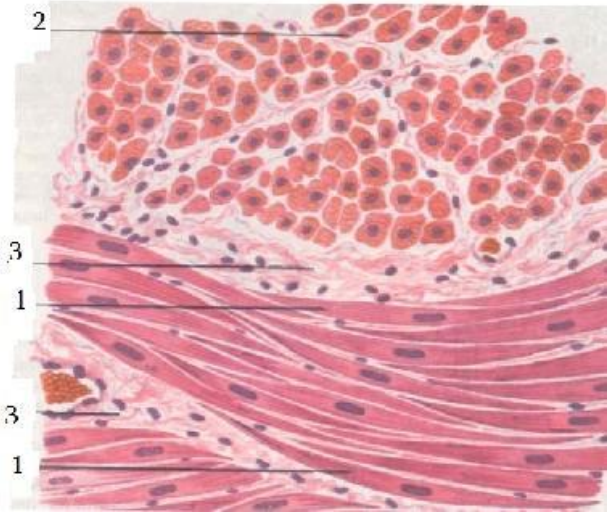

სურ. 57. შარდის ბუშტის გლუვკუნთოვანი ქსოვილი (სიგრძივი და განივი განაკვეთი). 1- გლუვკუნთოვანი უჯრედები სიგრძივ განაკვეთზე; 2- გლუვკუნთოვანი უჯრედები განივ განაკვეთზე; 3-შემაერთებელქსოვილოვანი ჩანაფენები სისხლძარღვებით.

გლუვ კუნთოვან ქსოვილს ახასიათებს შედარებით ნელი შეკუმშვა და შეკუმშულ მდგომარეობაში ხანგრძლივად ყოფ- ნა, რომლის დროსაც შედარებით მცირე რაოდენობით ჟანგბადსა და ენერგიას მოიხმარს. მცირე ძალით შეკუმშვის გამო იგი სწრაფად არ იღლება. შემკუმშავი აქტივობის ასეთ ტიპს **ტონიურს** უწო- დებენ. გლუვ კუნთოვან ქსოვილს ანერვიანებს ვეგეტატიური ნერვული სისტემა, ამიტომაც მისი შეკუმშვა ჩვენს ნებას არ ექვემდებარება.

გლუვი კუნთოვანი ქსოვილის ძირითადი **სტრუქტურული ერთეულია გლუვი კუნთოვანი უჯრედი,** რომელსაც აქვს წაგრ- ძელებული, თითისტარისებური ან ვარსკვლავისებური ფორმა წაწვეტებული ბოლოებით. უჯრედები ქსოვილში ერთმანეთთან

მჭიდროდ არიან განლაგებული. ერთი უჯრედის წვრილი ნაწილი ეხება მეზობელი უჯრედების შუა ფართო ნაწილს. გლუვი კუნთოვანი უჯრედის ზომა სხვადასხვაგვარია სხვადასხვა ორგანოში. ყველა უჯრედს არ აქვს ნერვული მოწყობილობა, რომელიც გადასცემს სამუშაო იმპულსს. როგორც ჩანს, სამუშაო იმპულსი გადაეცემა უჯრედიდან უჯრედს მათი ზედაპირების შეხებით. ამასთან დაკავშირებით, გლუვი კუნთოვანი ქსოვილის **ფუნქციური ელემენტი** მთელი უჯრედული კომპლექსია (და არა უჯრედი). იგი შეთანხმებით რეაგირებს სამუშაო იმპულსზე, რომელსაც იღებს ამ კომპლექსის ერთი ან რამდენიმე უჯრედი.

თითოეული გლუვი კუნთოვანი უჯრედი გამოცალკევებულია მეზობელი უჯრედებისაგან კარგად განვითარებული ტიპური უჯრედოვანი გარსით. თუმცა, ზოგიერთ გლუვ კუნთოვან ქსოვილში უჯრედებს შორის არის რთული შეერთება, რაც დესმოსომების მეშვეობით ხორციელდება, შინაგან ორგანოებში კი უჯრედები ერთმანეთს მრავლობითი ნექსუსებით უკავშირდება.

გლუვი კუნთოვანი ქსოვილის **ტროფიკული აპარატი** შეიცავს ბირთვს და ციტოპლაზმას ორგანოიდებით. ბირთვი წაგრძელებული, ელიფსოიდური ფორმისაა და, ჩვეულებრივ, უჯრედის ცენტრში მდებარეობს. ბირთვაკი, როგორც წესი, ორია, ზოგჯერ - მეტი. ბირთვის ფორმა შეკუმშვისას იცვლება. ციტოპლაზმა სუსტად ბაზოფილურია. მიტოქონდრიები მარცვლოვანია ან მოკლე ჩხირის ფორმა აქვს. ცენტროსომა ბირთვთან ახლოსაა. გოლჯის კომპლექსი, ჩვეულებრივ, ვლინდება ცენტროსომის გარშემო. მრავლად აქვს პინოციტოზური ბუშტუკი (რაც უჯრედშორისი გარემოდან სითხის ინტენსიურ შთანთქმაზე მიუთითებს).

შემკუმშავი აპარატი წარმოდგენილია მსხვილი გლუვი

მიოფიბრილებით, რომლებიც განლაგებულია უჯრედის პერიფერიაზე მისი ღერძის გასწვრივ. გლუვკუნთოვან უჯრედებში მიოფიბრილები ერთგვაროვანი სტრუქტურის, 100 Å-მდე სისქის ძაფებისაგან (მიოფილამენტებისაგან) შედგება.

შეკუმშვა გლუვკუნთოვან ქსოვილში სინქრონულად ხორციელდება ერთმანეთთან მიმდებარე უჯრედთა ჯგუფებში. შეკუმშვა დაკავშირებულია გლუვ კუნთოვან ქსოვილში აქტინისა და მიოზინის სტრუქტურულ თავისებურებებთან, რომლებიც თხელ და სქელ მიოფილამენტებს ქმნის. თხელი მიოფილამენტები წარმოდგენილია აქტინით, ტროპომიოზინით, სქელი კი - მიოზინით. ისინი გლუვ კუნთოვან უჯრედში მოუწესრიგებლად, ფაშარი კონების სახითაა წარმოდგენილი. ამიტომაც მათ არ აქვთ განივი დახაზულობა. ისინი არ ქმნიან სარკომერებს. ცნობილია, რომ გლუვი პროტოფიბრილები განივზოლიანთან შედარებით გრძელია. ზოგჯერ პროტოფიბრილები მიოფიბრილების ღერძის პარალელურად არ გაივლიან, არამედ წარმოქმნიან რთულ სპირალს. გლუვი კუნთოვანი ქსოვილის უჯრედებში არსებობს შუალედური ფილამენტების ორგანიზებული სისტემა, რომლის ძირითად ცილას ***დესმინი*** წარმოადგენს. სისხლძარღვებში კი აღმოჩენილია ***ვიმენტინი.***

მორფოლოგიური და ბიოქიმიური გამოკვლევებით დასტურდება, რომ გლუვკუნთოვანი ქსოვილის შეკუმშვის მექანიზმი განივზოლიანი კუნთოვანი ქსოვილის შეკუმშვის მექანიზმის მსგავსია. გლუვი კუნთოვანი ქსოვილის ნელ და ხანგრძლივ კუმშვით აქტივობას ისიც განაპირობებს, რომ Ca^{2+}-ის კონცენტრაციის ცვლილება გლუვ კუნთში ბევრად უფრო ნელა ხდება; ამასთან, მართალია, გლუვი კუნთოვანი უჯრედები შეიცავს ტროპომიოზინს, მაგრამ არ შეიცავს ტროპონინს და ამდენად, ტროპოზინ-ტროპომიოზინის სწრაფი „ჩართვა-გა-

მორთვა” აქ არ ხდება.

გლუვკუნთოვან ქსოვილში **საყრდენი აპარატი** წარმოდგენილია კუნთოვანი უჯრედების ჯგუფებს ან შრეებს შორის მდებარე შემაერთებელი ქსოვილის ჩანაფენებით. თითოეული უჯრედის გარშემო იქმნება მკვრივი კარკასი, რომელიც შედგება თხელი კოლაგენური და ელასტიკური ბოჭკოებისაგან და უჯრედთა ჯგუფებს ერთიან მთლიან წარმონაქმნად აკავშირებს. განსაკუთრებით კარგადაა აქ განვითარებული ელასტიკური ბოჭკოები, რომლებიც უზრუნველყოფს შინაგან ორგანოთა კედლების მაღალ სიმკვრივეს. შემაერთებელქსოვილოვან უჯრედებთან ამ ბოჭკოების კავშირი იძლევა საშუალებას, ვივარაუდოთ გლუვკუნთოვანი უჯრედების მონაწილეობა უჯრედშორისი ნივთიერების წარმოქმნაში. T სისტემების არსებობა გლუვი კუნთოვანი ქსოვილისათვის არაა დამახასიათებელი.

გლუვკუნთოვან ქსოვილს **სისხლით ამარაგებს** კარგად განვითარებული სისხლძარღვთა სისტემა. სისხლძარღვები შემაერთებელი ქსოვილის ჩანაფენებში ქმნის კაპილარულ ბადეს გლუვკუნთოვან უჯრედთა ჯგუფებს ან შრეებს შორის (ღრმად მდებარე გლუვკუნთოვანი უჯრედები ხშირად არ ეხება უშუალოდ კაპილარების კედლებს. როგორც ჩანს, მათი ნივთიერებათა ცვლა უზრუნველყოფილია ირგვლივ მდებარე უჯრედებით).

გლუვი კუნთოვანი ქსოვილის **ინერვაცია** ხდება ავტონომიური ნერვული სისტემის ორივე ნაწილით - *სიმპათიკურითა და პარასიმპათიკურით.* უმეტეს შემთხვევაში ავტონომიური ნერვების აქსონები ენდომიზიუმის (შემაერთებელი ქსოვილის) გაგანიერებებში ბოლოვდება.

გლუვკუნთოვანი ქსოვილის რეგენერაციის დროს ხდება გლუვი კუნთოვანი უჯრედების ინტენსიური მიტოზური და ამიტოზური დაყოფა. დადგენილია ნაწლავების, არტერიების,

ვენებისა და ზოგიერთი სხვა ორგანოს გლუვი კუნთოვანი ელემენტების რეგენერაციის შესაძლებლობა. მიღწეულია შარდის ბუშტის კუნთოვანი გარსის დეფექტების რეგენერაციის შესაძლებლობა. გლუვკუნთოვანი ქსოვილისათვის დამახასიათებელია აგრეთვე ფუნქციური ჰიპერტროფია. **ჰიპერტროფიის** დროს წარმოიქმნება ახალი მიოფიბრილები, რაც განაპირობებს კუნთის ზრდას მოცულობაში. უჯრედების რაოდენობის ზრდის ხარჯზე ქსოვილის მატებას ზომაში კი **ჰიპერპლაზია** ეწოდება. გლუვი კუნთოვანი უჯრედების გამრავლებისა (ჰიპერპლაზია) და ჰიპერტროფიის პროცესები მიმდინარეობს, მაგალითად, საშვილოსნოს კედელში ორსულობის დროს (ჰიპერპლაზია, როგორც წესი, არ ახასიათებს ჩონჩხისა და გულის კუნთს).

7.2. განივზოლიანი კუნთოვანი ქსოვილი

განივზოლიანი კუნთოვანი ქსოვილისაგან შედგება: ა) ჩონჩხის მუსკულატურა, რომელიც ახორციელებს სხეულის გადაადგილების ფუნქციას სივრცეში (სურ. 58); ბ) მუსკულატურის ნაწილი, რომელიც უზრუნველყოფს კვების ფუნქციას (პირის ღრუს, ხახის, საყლაპავი მილის ზედა ნაწილის კუნთები, ანალური ხვრელის სფინქტერი) (სურ. 59); გ) სახის მიმიკური მუსკულატურა; დ) თვალისა და ყურის მამოძრავებელი მუსკულატურა და ე) სასუნთქი მუსკულატურა, დიაფრაგმა. განსაკუთრებულია გულის განივზოლიანი კუნთოვანი ქსოვილი.

განივზოლიანი კუნთოვანი ქსოვილისათვის დამახასიათებელია სწრაფი და ნებელობითი მოქმედება, დიდი რაოდენობით ენერგიისა და ჟანგბადის მოხმარება და სწრაფი დაღლა.



სურ. 58. განივზოლიანი კუნთოვანი ქსოვილი

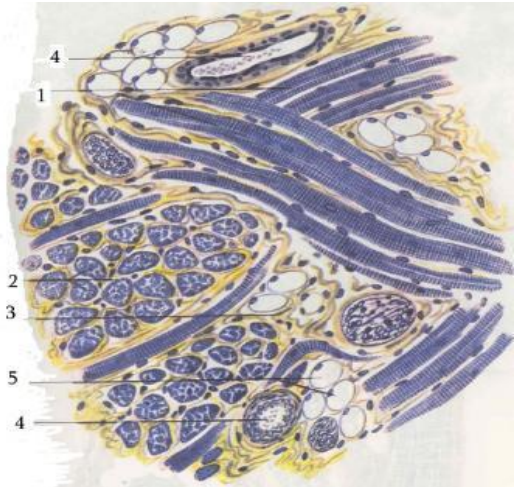

სურ. 59. ენის განივზოლიანი კუნთოვანი ქსოვილი. 1-კუნთოვანი ბოჭკოები სიგრძივ განაკვეთზე; 2–კუნთოვანი ბოჭკოები განივ განაკვეთზე; 3–შემაერთებელქსოვილოვანი ჩანაფენები (ენდომიზიუმი); 4–სისხლძარღვები.

განივზოლიან კუნთოვან ქსოვილს ახასიათებს სტრუქტურული ელემენტების აგებულების სიმპლასტური ხასიათი და მათში განივზოლიანი მიოფიბრილების არსებობა.

მიოტომები, რომლებიც სომიტების ნაწილს შეადგენს, უჯ-

რედოვანი აგებულებისაა. განივზოლიანი კუნთოვანი ქსოვილის წარმოშობა იწყება მიოტომების გაფაშრებით. მისი უჯრედები იღებენ თითისტარის ფორმას და გრძელდებიან სხეულის სიგრძივი ღერძის გასწვრივ ტიხრებს - მიოსეპტებს შორის, რომლებიც ერთ მიოტომს შემოსაზღვრავენ მეორისაგან. ამ უჯრედებს **მიობლასტები** ეწოდება. ასეთ უჯრედთა ნაწილი შემდეგში მრავლდება და დიფერენცირდება ყოფილი მიოტომების ადგილას და ისინი ქმნიან ღერძულ და ნეკნთაშორის მუსკულატურას. უჯრედთა მეორე ნაწილი მიგრირებს კიდურების ნერგებში და ჩონჩხის მუსკულატურის ნერგს ქმნის. მიობლასტების შემდგომი დიფერენცირება მდგომარეობს ცალკეული უჯრედის ზრდასა და წაგრძელებულ სიმპლასტურ წარმონაქმნებად შერწყმაში. მათ რამდენიმე ბირთვი აქვთ.

ამ წარმონაქმნებს **კუნთოვანი მილაკები** ეწოდება. მათთვის დამახასიათებელია განივზოლიანი მიოფიბრილების წარმოქმნა. შემდგომი დიფერენცირებისას ისინი **განივზოლიან კუნთოვან ბოჭკოებად** გარდაიქმნება.

როგორც ჩანს, მიობლასტების გარდაქმნა სიმპლასტურ სისტემებად და მიოფიბრილების დიფერენცირება მიმდინარეობს მექანიკური ფაქტორისა (დაჭიმულობის) და კუნთოვან ქსოვილში მისი ელემენტების დიფერენცირების დასაწყისში წარმოქმნილი ნერვული კავშირების გავლენით.

განივზოლიანი კუნთოვანი ქსოვილის აგებულება შესწავლილია ენგელჰარდტისა და ლიუბიმოვის მიერ. ყველა სახის განივზოლიან კუნთოვან ქსოვილში ძირითადი სტრუქტურული და ფუნქციური ერთეულია განივზოლიანი კუნთოვანი ბოჭკო, რომელიც რთული აგებულების სიმპლასტური წარმონაქმნია (სურ. 60). კუნთოვანი ბოჭკო ცილინდრული ფორმის მოგრძო

სხეულია. მას აქვს მომრგვალებული ან წაგრძელებული ბოლოები, რომლებითაც ბოჭკოები ერთმანეთს ეხება ან ისინი მყესებისა და ფასციების საყრდენ შემაერთებელ ქსოვილში ეფლობიან. ადამიანის ჩონჩხის მუსკულატურის წვრილი კუნთების განივზოლიანი კუნთოვანი ბოჭკოს სიგრძე სულ რამდენიმე მმ-ია, მაგრამ ძუძუმწოვრების მსხვილ კუნთებში მათი ზომა 10 სმ-მდეა. ბოჭკოს დიამეტრი კი 12-60 მკმ-ის ფარგლებში ცვალებადობს.



სურ. 60. განივზოლიანი ბოჭკო ჩონჩხის კუნთში - მიოსიმპლასტი.

განივზოლიანი კუნთოვანი ბოჭკო გარედან **სარკოლემითაა** დაფარული და შედგება ციტოპლაზმისაგან (სარკოპლაზმისგან), რომელშიც მრავალი ბირთვია. ჩონჩხის კუნთოვან ბოჭკოში ბირთვები უშუალოდ სარკოლემის ქვეშ, ბოჭკოს პერიფერიაზეა განლაგებული. კუნთოვანი ბოჭკოს მიკროსკოპულ აგებულებაში არჩევენ: *შემკუმშავ, ტროფიკულ და საყრდენ* სტრუქტურებს.

განივზოლიანი კუნთოვანი ბოჭკოს ***შემკუმშავი აპარატი*** წარმოდგენილია განივზოლიანი მიოფიბრილით (სურ. 61; 62), რომლებიც განაპირობებს კუნთოვანი ბოჭკოს სიგრძივ და განივ დახაზულობას. ისინი ქმნიან კუნთოვანი ბოჭკოს ერთი ბოლოდან მეორისაკენ მისი ღერძის პარალელურად მიმართული უწყვეტი ბოჭკოების კონას. მაშასადამე, მათი სიგრძე დაახლოებით ემთხვევა კუნთოვანი ბოჭკოს სიგრძეს. განივ განაკვეთზე მიოფიბრილებს წრისებური ან ელიფსისებური მოხაზულობა, ხში-

რად - ოთხ-, ხუთ- ან ექვსკუთხა ფორმა აქვთ (სურ. 63). მიოფიბრილები ერთ მჭიდროდ შეკრულ კონას ქმნიან ბოჭკოს ცენტრალურ ღერძულ ნაწილში. ასეთი აგებულების ტიპს **მკვრივი** ეწოდება.

ფაშარი აგებულების ბოჭკოში მიოფიბრილები რამდენიმე კონას ქმნიან, რომლებიც გამოყოფილი არიან სარკოპლაზმის ჩანაფენებით.



სურ. 61. ჩონჩხის კუნთის მიოფიბრილის სიგრძივი განაკვეთი.

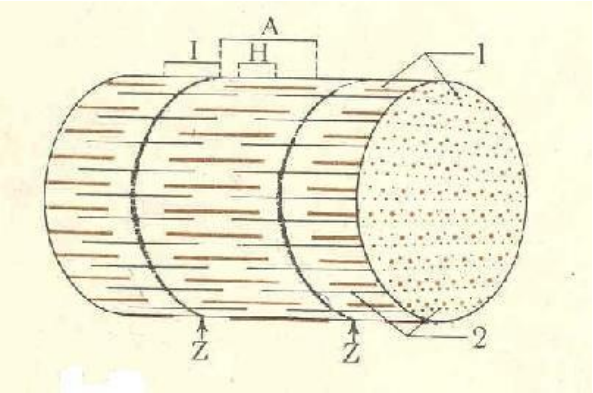

სურ. 62. მიოფიბრილის აგებულების სქემა. 1- –მსხვილი პარალელურად განლაგებული ძაფები (მიოზინი) (A); 2– წვრილი დისკები (აქტინი); ორ Z ფირფიტას შორის – სარკომერა.

განივზოლიანი კუნთოვანი ქსოვილისათვის დამახასიათებელია კუნთოვანი ბოჭკოების განივი დახაზულობა. მასში არჩევენ: A დისკოს, რომელიც შედგება ანიზოტროპული ნივთიერებისაგან და I დისკოს, რომელიც წარმოქმნილია იზოტროპული ნივთიერებით.

A დისკო მეტი სიმკვრივისაა და ინტენსიურად იღებება. პოლარიზაციულ მიკროსკოპში მათ ორმაგი სხივტეხის უნარი აქვთ, რაც არ ვლინდება I დისკოებში. I დისკო, თავის მხრივ, გადაკვეთილია შუაზე მემბრანებით – T ტელოფრაგმებით (მუქი Z-ზოლი) (ტერმინები „მემბრანა" და „ტელოფრაგმა" ზუსტად არ ასახავენ ქეჩისებური აგებულების მოცემული წარმონაქმნის თავისებურებას).



სურ. 63. ბუზის საფრენი კუნთის მიოფიბრილის განივი განაკვეთი. ძაფების განლაგება მიოფიბრილში.

T ხაზები (Z-დისკო) შეადგენს განივზოლიანი დახაზულობის ყველაზე უფრო მდგრად ელემენტს და შენარჩუნებულია მიოფიბრილების ყველა ფუნქციური ცვლილების დროს. T-ტე-

ლოფრაგმა (Z-დისკო) შედგება 15-20^0-ით დახრილად მიმავალი განსაკუთრებული, მოკლე და თხელი მიოფილამენტებისაგან. T ხაზებს (Z-დისკოებს) შორის მდებარე მიოფიბრილების სეგმენტს უწოდეს **სარკომერი** ანუ **კუნთოვანი სეგმენტი (სარკომერი** განივზოლიანი კუნთოვანი **ბოჭკოს სტრუქტურულ-ფუნქციური ერთეულია)** (სურ. 64). A დისკოს ცენტრში მოთავსებულია

ნათელი H ზოლი, რომელსაც შუაზე კვეთს ვიწრო M **მემბრანა (მეზოფრაგმა)** (სქემა 4). ამ უბანში მყარდება კავშირი მეზობელ სქელ ფილამენტებს შორის.

სქემა 4.

სარკომერის აგებულების სქემა

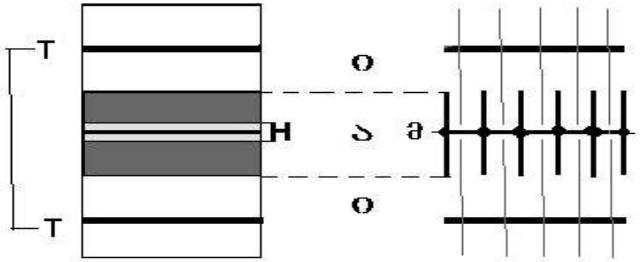

დადგენილია, რომ მიოფიბრილების შემადგენლობაში შედის უწვრილესი ბოჭკოები – მიოფილამენტები (პროტოფიბრილები), რომელთა დიამეტრი 50-120 Å (არ აღემატება 200 Å). არჩევენ თხელ და სქელ მიოფილამენტებს. მეზოფრაგმის დონეზე გავლისას მიოფილამენტები უფრო მეტი და მკვრივი ჩანს, ვიდრე სხვა უბნებში.

სქელი მიოფილამენტები გაივლიან მთელ A დისკოს, რომელშიც ისინი პარალელურად არიან განლაგებული, ხოლო თხელი მიოფილამენტები კი გაივლიან I დისკოს, შემდეგ სქელ

მიოფილამენტებს შორის A დისკოში და მთავრდებიან H-ზოლის საზღვარზე. H-ზოლი შეიცავს მხოლოდ სქელ ძაფებს, რომლის გამსხვილება ცენტრში შეესაბამება M მემბრანას (მეზოფრაგმას). ამ უბანში მეზობელ სქელ ფილამენტებს შორის კავშირები მყარდება.

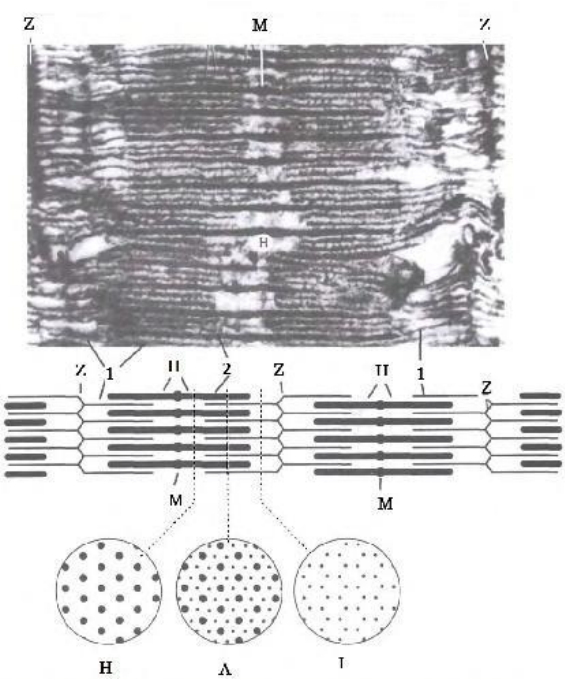

სურ. 64. სარკომერის ნატიფი აგებულება. ელექტრონული მიკროფოტოგრაფია და სქემა. Z- ტელოფრაგმა (Z-ხაზი): 1- აქტინის მოლეკულები; H- H-ზონა; 2-მიოზინის მიოფილამენტები; M-მეზოფრაგმა.

ამრიგად, T-ტელოფრაგმა წარმოადგენს სარკომერის ნამდვილ საზღვარს. თხელი მიოფილამენტები ამ ადგილას წყდება. A დისკოს ნაწილს, სადაც არის თხელი და სქელი მიოფილამენტები, **გადაფარვის ზონას** უწოდებენ. თითოეული სქელი მიო-

ფილამენტი ამ ზონაში გარშემორტყმულია ექვსი თხელი მიოფილამენტით, ხოლო თითოეული თხელი მიოფილამენტი უკავშირდება სამ სქელ მიოფილამენტს. A დისკოში თხელი მიოფილამენტებისაგან მხოლოდ H- ზოლია თავისუფალი. ამიტომაც, მუქი A დისკოს ეს ცენტრალური ნაწილი შედარებით ნათელია.

სქელი მიოფილამენტები შედგება **მიოზინის** მოლეკულისაგან, თხელი კი - **აქტინისაგან.** გარდა ამისა, მათ შემადგენლობაში შედის ორი დამატებითი ცილა - **ტროპომიოზინი** და **ტროპონინი.** ისინი აქტინ-მიოზინის ურთიერთობის რეგულაციაში მონაწილეობს.

თხელი და სქელი ფილამენტების მოწესრიგებული, სამგანზომილებიანი ორგანიზაციის ჩამოყალიბებასა და შენარჩუნებას უზრუნველყოფს სპეციალური ცილები, რომელთაც მიეკუთვნება **კონექტინი (ტიტინი)** და **ნებულინი.** კონექტინი სქელი ფილამენტების ბოლოებს აკავშირებს Z ზოლებთან. იგი მდებარეობს H და Z ზოლებს შორის და მოქმედებს ელასტიკური ჭიმის მსგავსად. იგი მიოზინს სარკომერში, როგორც შეკუმშულ, ასევე მოდუნებულ მდგომარეობაში უნარჩუნებს ცენტრალურ მდებარეობას. ნებულინი კი ქმნის არაელასტიკურ ფილამენტს. მას აქტინთან დამაკავშირებელი განმეორებადი უბნები აქვს. იგი Z ზოლიდან აქტინის ფილამენტების გასწვრივ მიემართება.

მეზობელ მიოფიბრილებში სარკომერის მოწესრიგებული და შეთანხმებული განლაგება მთლიან კუნთოვან ბოჭკოს განივზოლიან შესახედაობას ანიჭებს.

კუნთოვან ბოჭკოთა ულტრასტრუქტურის მეტად მნიშვნელოვანი ნიშანია მიოფიბრილების ღრმა კავშირი სარკოპლაზმასთან.

განივზოლიანი კუნთოვანი ბოჭკოს ***ტროფიკული აპარატი***

წარმოდგენილია სტრუქტურებით, რომლებიც აქტიურად მონაწილეობენ მის ნივთიერებათა ცვლაში. ტროფიკული აპარატის მნიშვნელოვანი კომპონენტია ბირთვი. თითოეული კუნთოვანი ბოჭკო მრავალბირთვიანი სისტემაა (სიგრძის შესაბამისად, ათობიდან ასობით ბირთვს შეიცავს) (სურ. 60). **ბირთვებს პერიფერიული** განლაგება აქვთ - თითქმის უშუალოდ **სარკოლემის ქვეშ**. ბირთვები ღარიბია ქრომატინით. ამ ბირთვების მიტოზური გაყოფა იშვიათია. ისინი ძირითადად ამიტოზურად იყოფიან. ტროფიკული აპარატის მეორე მნიშვნელოვანი ელემენტია **სარკოსომა.** სარკოსომები ძლიერ განვითარებულკრისტებიანი მიტოქონდრიებია. მათი რაოდენობა დიდია. ისინი განლაგებულია ჟანგბადის მაქსიმალური მოხმარების უბნებში, სადაც მონაწილეობენ მაკროერგული ფოსფატური ნაერთების სინთეზში. ბირთვთან ახლო ზონაში განლაგებულია მარცვლოვანი ენდოპლაზმური ბადე. აქ არის აგრეთვე მოთავსებული გოლჯის კომპლექსის მილაკები და ცისტერნები.

სარკოპლაზმა დიდი რაოდენობით შეიცავს გლიკოგენს. გვხვდება აგრეთვე მიოგლობინი, რომელიც ჰემოგლობინის მსგავსი ცილაა. იგი უკავშირდება ჟანგბადს და კუნთის შეფერილობას განაპირობებს. მიოგლობინი არის პიგმენტი, რომელსაც აქვს მაღალი ჟანგვითი უნარი და იგი ჟანგვითი ფოსფორილების მაღალ დონეს განსაზღვრავს. კუნთები, რომელთაც ხანგრძლივი შეკუმშვის უნარი აქვთ, დიდი რაოდენობით შეიცავს მიოგლობინს და მათ მუქი წითელი შეფერილობა აქვთ. დიფერენცირებული კუნთოვანი უჯრედები მცირე რაოდენობით შეიცავს რიბოსომებს და აქვთ სუსტად განვითარებული ენდოპლაზმური ბადე, რაც ამ ქსოვილში ცილის სინთეზის დაბალი დონის მაჩვენებელია.

განივზოლიანი კუნთოვანი ბოჭკოსათვის სპეციფიკურია

უმარცვლო ტიპის მილაკების სისტემა, რომლებიც ბოჭკოს სიგრძივად გადიან მიოფიბრილებს შორის და მთავრდებიან კანონზომიერად განლაგებული გაგანიერებებით - ამპულის (ცისტერნის) მსგავსად A და I დისკოების საზღვრებთან ახლოს ან ტელოფრაგმების დონეზე. ამ სისტემას **სარკოპლაზმური ბადე** ეწოდება. სარკოპლაზმური რეტიკულუმი (ბადე) Ca^{2+}-ის დეპოს წარმოადგენს და სტიმულის შესაბამისად, ციტოზოლში აკონტროლებს მის კონცენტრაციას. შეკუმშვაც ციტოზოლში Ca^{2+}-ის რაოდენობის მატებით იწყება.

სარკოპლაზმა იმ უბნებში, რომლებიც ტელოფრაგმებს ესაზღვრება (ან A და I დისკოების საზღვრებზე მდებარე), დასერილია წვრილი მილაკებით, რომლებიც სარკოლემის შენადრეკებია და ორიენტირებულია ბოჭკოს სიგრძივი ღერძის პერპენდიკულარულად. ამ მილაკებს ეწოდება **კუნთოვანი ბოჭკოს T-სისტემა.** განივი მილაკების კონტაქტთა ზონაში მათთან მიმდებარე სარკოპლაზმური რეტიკულუმის სიგრძივი არხებით, ე.წ. **ტრიადები** იქმნება.

განივზოლიანი კუნთოვანი ბოჭკოს საყრდენი აპარატი. საყრდენი სტრუქტურები უზრუნველყოფენ ორგანიზმის მომრავი ნაწილებისათვის წარმოქმნილი მექანიკური ძალის გადაცემას. განივზოლიანი კუნთოვანი ბოჭკოს საყრდენი აპარატი შედგება სარკოლემისა და T და M მემბრანებისაგან. სარკოლემის შემადგენლობაშია კუნთოვანი ბოჭკოს საკუთარი გარსი (პლაზმური მემბრანა), რომელსაც აქვს ტიპური მემბრანული აგებულება და კოლაგენურ ბოჭკოთა ბადე. ის გარს ეკვრის კუნთოვან ბოჭკოებს მკვრივ შრედ, რომელიც ეპითელიუმის ბაზალურ მემბრანას მოგვაგონებს. სარკოლემასთან მჭიდროდაა დაკავშირე ბული მყესების კოლაგენური ბოჭკოები.

კუნთის, როგორც ორგანოს აგებულება. განივზოლიანი კუნთები მდიდარია შემაერთებელი ქსოვილით, რომელიც კუნთოვან ბოჭკოებს შორის ქმნის ნაზ ბადეს – **ენდომიზიუმს** (სურ. 65). იგი გარს აკრავს ბოჭკოთა კონის შიგნით თითოეულ კუნთოვან ბოჭკოს და შექმნილია ბაზალური ფირფიტისა და რეტიკულური ბოჭკოებისაგან. ბოჭკოთა კონებს ფარავს ფაშარი შემაერთებელი ქსოვილი, რომელსაც **პერიმიზიუმი ეწოდება.** მკვრივ შემაერთებელ ქსოვილოვან გარსებს, რომლებიც განივ-ზოლიან კუნთებს გარედან ფარავს, **ეპიმიზიუმი** ეწოდება. ისინი ბოჭკოთა ფასციებს ქმნიან.

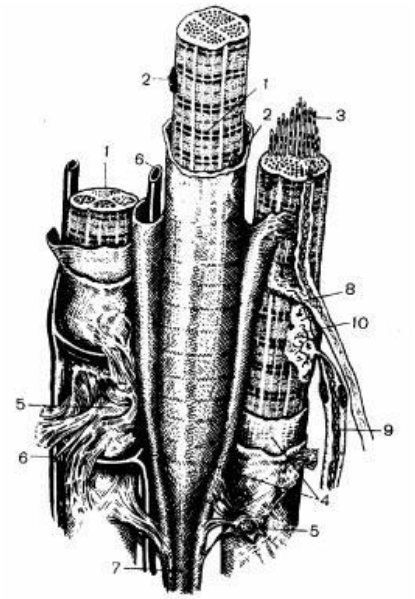

სურ. 65. განივზოლიანი კუნთის აგებულების სქემა: 1-კუნთოვანი ბოჭკო; 2-მათი ბირთვები; 3- მიოფიბრილები; 4-სარკოლემა; 5-ენდო-მიზიუმი; 6-სისხლძარღვოვანი კაპილარები; 7-მყესოვანი ძაფი; 8-ვეგეტატიური ნერვული ბოჭკო; 9-სომატური (მამოძრავებელი) ნერვული ბოჭკო; 10-მოტორული ბალთა.

პერიმიზიუმის ფაშარ ბოჭკოვან შემაერთებელ ქსოვილში კუნთის შიგნით გადის არტერიულ სისხლძარღვთა კაპილარების ხშირი ბადე. ენდომიზიუმი წარმოდგენილია ფაშარი ბოჭკოვანი შემაერთებელი ქსოვილით. ის შეიცავს კოლაგენურ ბოჭკოთა ბადეს და უმთავრესად, სისხლის კაპილარების მიმართულებით განლაგებულ უჯრედებს, რომლებიც ადვენტური უჯრედების ტიპს მიეკუთვნება. კუნთოვანი ბოჭკოების ირგვლივ შემაერთებელ ქსოვილში კარგადაა განვითარებული ლიმფური კაპილარების ქსელიც.

კუნთები მყესებსა და ფასციებს უკავშირდება კოლაგენური ბოჭკოების მეშვეობით, რომლებიც გარს ეკვრიან კუნთოვან ბოჭკოთა ბოლოებს. კოლაგენური ბოჭკოები მათ გარშემო სპირალურ და ცირკულარულ შრეებს ქმნის. ამ დროს კუნთოვან ბოჭკოებში კოლაგენური ბოჭკოების შესვლა არ შეიმჩნევა. კუნთოვანი ბოჭკოების ბოლოებზე სარკოლემა ქმნის ღრმა, თითისებურ გამონაზარდებს, რომელთა შორის შესულია მყესების კოლაგენური ბოჭკოები.

ვასკულარიზაცია. არტერიები შედის კუნთში, განლაგდება შემაერთებელ ქსოვილში და იტოტება. მე-5-6 რიგის ტოტები პერიმიზიუმში ქმნის არტერიოლებს. ენდომიზიუმში განლაგებულია მოანასტომოზე კაპილარები, რომლებიც კუნთოვანი ბოჭკოს გასწვრივ განლაგდებიან. ვენები, ვენულები და ლიმფური ძარღვები მომტანი სისხლძარღვების გასწვრივ გაივლიან.

ინერვაცია. კუნთებში გამოვლენილია მიელინიანი ეფერენტული (მამოძრავებელი), აფერენტული (მგრძნობიარე), ასევე, უმიელინო ვეგეტატიური ნერვული წნულები. მგრძნობიარე ნერვული დაბოლოებები განლაგებულია არა მუშა კუნთოვან ბოჭკოზე, არამედ დაკავშირებულია პერიმიზიუმში განლაგებულ სპეციალურ კუნთოვან ბოჭკოებთან.

ნერვული დაბოლოებანი კუნთოვან ქსოვილში, ერთი მხრივ, გზავნის სიგნალებს ცენტრალურ ნერვულ სისტემაში კუნთოვანი ქსოვილის ყოველგვარი მდგომარეობის შესახებ, თავის ტვინის დიდ ჰემისფეროებში სიგნალიზაციის ჩათვლით (ე.წ. კუნთოვანი გრძნობა), მეორე მხრივ კი, ახორციელებს იმპულსების გადაცემას ცენტრალური ნერვული სისტემიდან კუნთოვან ბოჭკოებში, რომლებიც იწვევს მათ აგზნებას და შეკუმშვას.

ჩონჩხის კუნთში შემავალი ნერვის თითოეული ნერვული ბოჭკო ერთკუნთოვან ბოჭკოს ანერვიანებს ან იტოტება და შეიძლება 160-ზე მეტი კუნთოვანი ბოჭკოს ინერვაციას ახდენდეს. მრავლობითი ინერვაციის დროს ნერვულ ბოჭკოსა და კუნთოვან ბოჭკოებს ერთად **მოტორული ერთეული** ეწოდება.

კუნთოვან ბოჭკოთა შეკუმშვა. როგორც აღნიშნული იყო, სქელი მიოფილამენტების შემადგენლობაში შედის ცილა **მიოზინი,** თხელი მოფილამენტების შემადგენლობაში კი, ძირითადად, **აქტინი** და ორი დამატებითი ცილა - **ტროპომიოზინი** და **ტროპონინი,** რომლებიც აქტინ-მიოზინის ურთიერთობის რეგულაციაში მონაწილეობს. კუნთოვან ცილებს ახასიათებს ფერმენტული აქტივობა. ისინი ასტიმულირებენ ატფ-ის დაშლას ადფ-ად. გამოთავისუფლებული ენერგია შეკუმშვისათვის გამოიყენება. ამერიკელი ციტოლოგის - ჰაქსლის მიერ იზოლირებულ მიოფიბრილებზე ჩატარებულმა ცდებმა (ბიოქიმიური ანალიზის მეთოდებთან ერთად მან გამოიყენა ელექტრონული მიკროსკოპი) ცხადყო, რომ აქტინი და მიოზინი მიოფიბრილში ერთმანეთის მიმართ სივრცობრივად არიან დაცილებული. ამასთან, დადგენილ იქნა, რომ სარკომერის შეკუმშვის დროს აქტინის ძაფები სრიალით მოძრაობენ მიოზინის ძაფებს შორის მეზოფრაგ-

მებისაკენ (H- ზოლის შიგნით). ამავე დროს მიოზინის ძაფები (სქელი მიოფილამენტები) უახლოვდება ტელოფრაგმებს, მიეყრ-დნობა მათ შეკუმშვის ბოლოს. ასე რომ, I დისკო თითქმის ქრება (სურ. 66). გავრცელებული ჰიპოთეზის თანახმად, თხელი და სქელი მიოფილამენტების „ურთიერთსრიალს“ შეკუმშვის დროს თან სდევს განივი მორჩების აქტიური გადაადგილება. ეს მორ-ჩები აერთებს სქელ და თხელ მიოფილამენტებს ისე, რომ აქ-ტინური ძაფი ჯაჭვივით მოძრაობს „დაკბილულ ბორბალზე“, რომლის კბილები განივი მორჩებია.

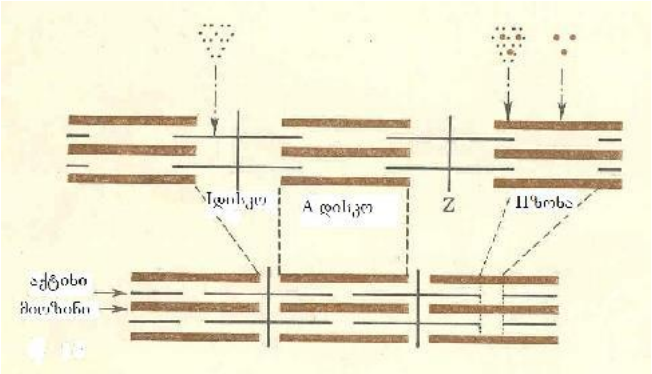

სურ. 66. სარკომერის დამოკლების მექანიზმის სქემა კუნთის შეკუმშვისას

დადგენილი იქნა, რომ მიოზინის მოლეკულას აქვს გრძელი კუდი და მის ერთ-ერთ ბოლოზე – ორი თავი. Ca^{2+} - ის იონების მომატებისას მიოზინის თავის მიერთების ადგილას მოლეკულა იცვლის კონფიგურაციას. ამის გამო (რამდენადაც მიოზინის ფი-ლამენტებს შორის განლაგებულია აქ- ტინის მიოფილამენტები) მიოზინის თავები უკავშირდება აქტინს (დამხმარე ცილების - ტროპომიოზინის და ტროპონინის უბანში). ამის შემდეგ მიო-ზინის თავი იხრება და ექაჩება თავისკენ აქტინის მოლეკულას M ზოლისაკენ. Z ზოლები უახლოვდება ერთმანეთს. სარკომერა

მოკლდება.

სხვა თეორიის მიხედვით, I დისკოების გაქრობის დროს შეკუმშვა აღწევს კულმინაციურ პუნქტს. ტიპური განივი დახაზულობა გადადის ე.წ. შეკუმშვის ზოლებში, რომლებიც მემბრანების ადგილას მდებარეობს. ამრიგად, ნათელი I დისკოების ადგილს იკავებს შეკუმშვის წვრილი ზოლები. პირველი ფაზა - *შემკუმშავი აქტი* აქტინისა და მიოზინის გაერთიანების პროცესია, მეორე ფაზა - *შეკუშვის მდგომარეობა* გამოიხატება მთელი სარკომერის გარდაქმნით **აქტინომიოზინურ** სისტემად, რომელიც ხანმოკლე პერიოდით არსებობის შემდეგ დისოცირდება აქტინად და მიოზინად, რითაც მთავრდება შეკუმშვის აქტი. აქტინომიოზინის დისოციაცია უკვე ნიშნავს *მოდუნების* დაწყებას. კუნთოვანი ქსოვილის შეკუმშვა სარკოპლაზმაში Ca^{2+}-ის კონცენტრაციით რეგულირდება. მიიჩნევენ, რომ Ca^{2+}-ის კონცენტრაციისა და ტროპონინის კონტროლით ტროპომიოზინი შეიძლება იყოს „ჩართულ" ან „გამორთულ" მდგომარეობაში (Ca^{2+}-ის არარსებობისას იგი „გამორთულ" მდგომარეობაშია და მიოზინისა და აქტინის დაკავშირებას ხელს უშლის).

უჯრედშორის სივრცეში კალციუმის იონების შემცირებისას ჩონჩხის კუნთოვანი ბოჭკო რამდენიმე საათის განმავლობაში ინარჩუნებს შეკუმშვის უნარს, კარდიომიოციტების შეკუმშვა კი წყდება 1 წთ-ის შემდეგ.

როგორც წესი, ცალკეული კუნთოვანი ბოჭკო არ იკუმშება, არამედ, ერთიანად იკუმშება კუნთოვანი ბოჭკოები. ჩონჩხის კუნთი ადაპტირებულია ხანგრძლივი და ინტენსიური შეკუმშვითი პროცესებისადმი. საჭირო ენერგია ძირითადად ატფისა და ფოსფოკრეატინინის სახით არის შენახული. ენერგიას კუნთოვანი უჯრედი ცხიმოვანი მჟავებისა და გლუკოზის დაშლის გზით ღებულობს. ქიმიური ენერგიის შენახვის ერთ-ერთ წყა-

როს გლიკოგენიც წარმოადგენს.

რეგენერაცია. ჩონჩხის კუნთოვან ბოჭკოს არ აქვს გამრავლების უნარი, ამიტომაც ქსოვილი შეზღუდული რეგენერაციის უნარით ხასიათდება. ამასთან, მათი აღდგენა დამოკიდებულია მრავალ პირობაზე (ნერვულ-ტროფიკულ, მექანიკურ, მეტაბოლურ, ფუნქციურ). შესაძლოა, რეგენერაცია განხორციელდეს აგრეთვე იმ ფაქტორთა მეშვეობითაც, რომლებიც ხელს უწყობს მათ ზრდა-განვითარებას. ასეთია: ქსოვილის მექანიკური დაზიანება, დამატებითი ნერვის მიყვანა, მეტაბოლიზმის დონის მომატება, მაგალითად, საკვებში თირეოიდინის შეყვანა და სხვა.

მიოსიმპლასტებს არ აქვთ უჯრედის ცენტრი, ამდენად, მათ ბირთვს არა აქვთ დაყოფის უნარი. კუნთოვან ბოჭკოთა რეგენერაციის პროცესში კამბიალური ელემენტების ფუნქციას მცირედ დიფერენცირებული უჯრედები - **მიოსატელიოციტები** ასრულებს, რომლებიც განლაგებულია მიოსიმპლასტის ზედაპირზე ისე, რომ მათი პლაზმალემა ეხება კუნთოვანი ბოჭკოების სარკოლემას. ისინი ოვალური ფორმის, ერთბირთვიანი, სიმპლასტის ბირთვთან შედარებით უფრო მცირე ზომის ბირთვის მქონე უჯრედებია. მიოსატელიოციტები შეიცავს ზოგადი მნიშვნელობის ყველა ორგანოიდს, მათ შორის უჯრედის ცენტრს, რაც მათი დაყოფის უნარზე მიუთითებს.

სანამ ორგანიზმი იზრდება, მიოსატელიოციტები იყოფა, წარმოქმნილი შვილეული უჯრედები სიმპლასტის ბოლოებს ერწყმის. ორგანიზმის ზრდის დასრულების შემდეგ მათი დაყოფა ცხრება. კუნთოვანი ბოჭკოს დაზიანებისას ან სტიმულაციისას ეს უჯრედები აქტიურდებიან, ბოჭკოს გარკვეული ნაწილი იშლება. მისი ფრაგმენტები შთაინთქმება მაკროფაგებით. რეგენერაცია ორი მექანიზმით ხდება: თვით სიმპლასტის კომპენსაციური ჰიპერტროფიით და მიოსატელიოციტების პროლი-

ფერაციით. კუნთოვანი ბოჭკოები დედიფერენცირდება, იშლება მიოფიბრილები, სარკოლემა ჯირჯვდება, ბირთვები იყოფა ამიტოზურად. დედიფერენცირებული კუნთოვანი ბოჭკოებიდან შემდეგში ვითარდება უჯრედოვანი ელემენტები, რომელთაც ემბრიონული მიოგენური უჯრედების მსგავსად მიობლასტებს უწოდებენ. აღდგენის სტადიაში მიობლასტების გარდაქმნა განივზოლიან კუნთოვან ბოჭკოებად ისევე მიმდინარეობს, როგორც ჩონჩხის მუსკულატურის ემბრიონული ჰისტოგენეზის დროს. სიმპლასტში აქტიურდება გრანულოვანი ენდოპლაზმური ბადე და გოლჯის აპარატი. ხდება შესაბამის ნივთიერებათა (სარკოპლაზმისა და მიოფიბრილების მასალა) სინთეზი, აგრეთვე, მემბრანების შერწყმა - აღდგება პლაზმალემის მთლიანობა.

მსგავსი აქტივობა შეინიშნება კუნთის ჰიპერტროფიის დროს, როცა ხდება ახალი მიოფიბრილების წარმოქმნა და კუნთოვანი ბოჭკოს დიამეტრის გაზრდა, რაც განაპირობებს კუნთის ზრდას მოცულობაში.

მასიური ტრავმისას ან დეგენერაციის შემთხვევაში რეგენერაციული შესაძლებლობა შეზღუდულია.

კუნთოვანი ბოჭკოს დიამეტრის ცვლილება განისაზღვრება კუნთის სპეციფიკურობით, ასაკით, კვების თავისებურებებით, სქესით, ფიზიკური განვითარებით. ცნობილია, რომ ფიზიკური ვარჯიში იწვევს კუნთოვანი ქსოვილის მატებას ზომაში და ცხიმოვანი მარაგის შემცირებას.

თუ არ არის ხელშემწყობი პირობები, განივზოლიან კუნთოვან ქსოვილს შეცვლის შემაერთებელი ქსოვილი, რომელიც დაზიანების ადგილას ქმნის ნაწიბურებს.

7.3. გულის კუნთოვანი ქსოვილი

გულის კუნთოვანი ქსოვილი (მიოკარდიუმი) განსაკუთრებული აგებულების ქსოვილია. მას ჩონხის განივზოლიანი კუნთოვანი ქსოვილისგან განსხვავებით, ბადისებური შენება აქვს. იგი იკუმშება ავტომატურად და უნებლიეთ, გლუვი კუნთების მსგავსად. მიღებული ნერვული იმპულსი მრავალი მტკიცე კონტაქტის წყალობით სწრაფად ვრცელდება მიოკარდიუმში, რაც მთელი კუნთის ერთდროულ შეკუმშვას, შემდგომ კი მის სრულ მოდუნებას უზრუნველყოფს და გულს ბუნებრივი ტუმბოს ფუნქციის სრულფასოვნად განხორციელების საშუალებას აძლევს.

სინათლის მიკროსკოპში გულის კუნთოვანი ქსოვილი ჩანს დატოტვილი, მოანასტომოზე ბოჭკოების სახით. თუმცა, ელექტრონულ მიკროსკოპში მოჩანს, რომ ეს ბოჭკოები შედგება უჯრედებისაგან, რომლებიც ერთმანეთთან სტრუქტურულად და ფუქციურად მჭიდროდ დაკავშირებული **უჯრედული კონების** სახითაა წარმოდგენილი და გულის კუნთის შეკუმშვის თავისებური, დამახასიათებელი ტალღის წარმოქმნას განაპირობებს (სურ. 67).

გული ერთმანეთთან სტრუქტურულად და ფუნქციურად მჭიდროდ დაკავშირებული უჯრედთა კონებისაგან შედგება, რაც დამახასიათებელი ტალღის წარმოქმნას განაპირობებს შეკუმშვისას. გულის კუნთოვან უჯრედებში ცხიმები ტრიგლიცერიდების სახითაა, ციტოპლაზმაში ცოტაა გლიკოგენი.

გულის კუნთოვანი ქსოვილი წაგრძელებული, თითქმის სწორკუთხა ფორმის უჯრედებისაგან - კარდიომიოციტებისაგან შედგება, რომელთა დაკავშირება სპეციალური, მხოლოდ მათთვის დამახასიათებელი კავშირებით ხორციელდება. უჯრედის

გასწვრივ მიოფიბრილები ფუნქციურ კუნთოვან ბოჭკოებს ქმნის. ისინი ძლიერად და რიტმულად იკუმშება და უზრუნ-ვეყოფს სისხლის მოძრაობას სისხლძარღვოვან სისტემაში გა-დაადგილებას.

გულის კუნთოვანი ქსოვილი წაგრძელებული, თითქმის სწორკუთხა ფორმის უჯრედებისაგან - კარდიომიოციტებისაგან შედგება, რომელთა დაკავშირება სპეციალური, მხოლოდ მათთ-ვის დამახასიათებელი კავშირებით ხორციელდება. ისინი ძლიე-რად და რიტმულად იკუმშება და უზრუნვეყოფს სისხლძარღ-ვოვან სისტემაში სისხლის გადაადგილებას.

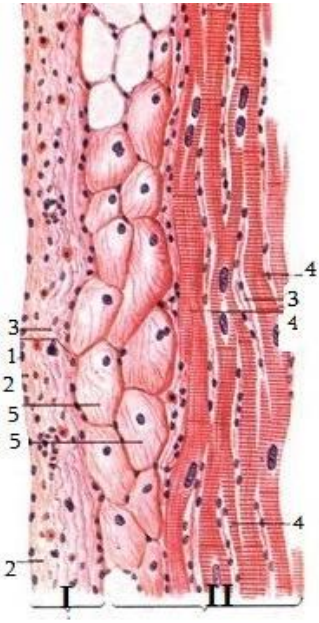

სურ. 67. გულის განივზოლიანი კუნთოვანი ქსოვილი
I – ენდოკარდიუმი: 1_ენდოთელიუმი და მის ქვეშმდებარე
შრე (2) ელასტიკური ბოჭკოებით (3); II _ მიოკარდიუმი;
4_ტიპური მიოციტები; 5_ატიპური მიოციტები (პურკინიეს კონა).

გულის კუნთოვანი ქსოვილი ჩონჩხის განივზოლიანი კუნთოვანი ქსოვილის მსგავსად, განივზოლიანობით ხასიათდება (სურ. 68), თუმცა, მისგან განსხვავებით, გულის კუნთოვანი უჯრედები მხოლოდ ერთ ან ორ **ბირთვს** შეიცავს, რომელთაც **ცენტრალური მდებარეობა** უკავიათ.



სურ. 68. გულის განივზოლიანი კუნთოვანი ქსოვილი. 1- გულის კუნთოვანი ბოჭკო; 2- კარდიომიოციტის ბირთვი; 3-ჩართული დისკო; 4- შემაერთებელქსოვილოვანი ჩანაფენები სისხლძარღვებით; 5-ანასტომოზები ორ კუნთოვან ბოჭკოს შორის

კუნთოვან უჯრედს გარს აკრავს სისხლძარღვთა კაპილარული ქსელით მდიდარი ფაშარი შემაერთებელი ქსოვილის ნაზი ფენა. სინათლის მიკროსკოპში გულის კუნთოვანი ქსოვილის დამახასიათებელი მორფოლოგიური თავისებურება მუქი ხაზების არსებობაში გამოიხატება. ისინი კარდიომიოციტების კონებს განივად კვეთს. მათ **ჩართული დისკო** ეწოდება. იგი რამდენიმე ტიპის კავშირისაგან შექმნილ კომპლექსს წარმოადგენს.

ჩართული დისკოს ულტრასტრუქტურა იმაზე მიუთითებს, რომ იგი ასრულებს მექანიკურ ფუნქციას. ჩართული დისკო მჭიდროდ ეხება გულის კუნთოვან უჯრედებს და გადასცემს მიზიდულობის ძალას შეკუმშვისას, ამავე დროს, განაპირობებს

ელექტრონულ კავშირს უჯრედებს შორის (ხდება იონთა უშუალო ცვლა).

ჩართული დისკოს მეშვეობით ორი მეზობელი კარდიომიოციტი ერთმანეთს უკავშირდება. კავშირი შეიძლება იყოს ხაზობრივი ან საფეხურებრივი. ელექტრონულ მიკროსკოპში ჩართული დისკოს შემადგენლობაში განირჩევა სამი განსხვავებული სტრუქტურა: 1) **შეწებების ფასცია** (ეს არის მემბრანული სტრუქტურა, რომელიც კავშირის განივ ფრაგმენტში მდებარეობს და კარდიომიოციტის ტერმინალური სარკომერის აქტინის ფილამენტებს უკავშირდება); 2) **დესმოსომა,** რომელიც განივ ფრაგმენტშია მოთავსებული. იგი ერთმანეთთან აკავშირებს ორ მეზობელ კარდიომიოციტს და შეკუმშვისას ხელს უშლის მათ დაშორებას შეკუმშვის პროცესში; 3) **ნაპრალისებური კავშირი - ნექსუსი.** მისი მეშვეობით ხდება იონთა ცვლა მეზობელ უჯრედებს შორის. ნექსუსების არსებობის გამო გულის კუნთოვანი ქსოვილი, რომელიც ცალკეული უჯრედებისაგან შედგება, წარმოდგენილია გულის ფუნქციური სინციტიუმის სახით.

გულის კუნთოვან უჯრედებში კუმშვითი ცილების აგებულება ჩონჩხის კუნთის მსგავსია, თუმცა, T-სისტემას და სარკოპლაზმურ რეტიკულუმს მსგავსი მოწესრიგებული განლაგება არ ახასიათებს. T-მილაკები პარკუჭის კუნთოვან ქსოვილში უფრო მრავალრიცხოვანი და განიერია. ამასთან, T-მილაკები, ძირითადად, Z ზოლების მიდამოშია განლაგებული, განსხვავებით ჩონჩხის კუნთისა, რომელშიც T-ზოლები იზოტროპული და ანიზოტროპული დისკოების საზღვარზე მდებარეობს. სარკოპლაზმური რეტიკულუმი სუსტადაა განვითარებული. მასში მიოფიბრილები უწესრიგოდაა განლაგებული. გარდა ამისა, ჩონჩხის კუნთოვანი ქსოვილისაგან განსხვავებით, გულის კუნთს ახასიათებს **დიადების** არსებობა, რომლებიც T-მილაკისა და

სარკოპლაზმური ბადის ერთი ცისტერნისაგან შედგება.

კარდიომიოციტები ძალიან დიდი რაოდენობით (ციტოპ-ლაზმის მოცულობის დაახლ. 40%, ჩონჩხის კუნთში კი მხოლოდ 2%) შეიცავს მიტოქონდრიებს. ისინი გულის კუნთში უზრუნ-ველყოფს აერობულ მეტაბოლიზმს. ენერგიის წყაროს აქ ცხი-მოვანი მჟავები წარმოადგენს, რომლებიც კუნთოვან უჯრედებში ტრიგლიცერიდების წვეთების სახით ინახება. აქ კი ლიპოპ-როტეინების სახით მოიტანება. ციტოპლაზმაში გვხვდება მცირე რაოდენობით გლიკოგენიც, რომელიც სტრესულ მდგომარეო-ბაში იშლება გლუკოზად და ენერგიის წყაროს წარმოადგენს. ბირთვთან ახლოს გვხვდება ლიპოფუსცინის (სიბერის პიგმენ-ტის) გრანულები.

პარკუჭებისა და წინაგულების კუნთოვანი ქსოვილების ორ-განიზაციის პრინციპი ძირითადად ერთნაირია, თუმცა, არის განსხვავებაც. პარკუჭებში T-მილაკების რაოდენობა ბევ-რად მეტია წინაგულებთან შედარებით. გარდა ამისა, წინაგუ-ლებში კუნთოვანი უჯრედების ზომები უფრო ნაკლებია. გუ-ლის კუნთოვან უჯრედებში გვხვდება გოლჯის აპარატთან დაკავშირებული მემბრანული გრანულები. ისინი განსაკუთრე-ბით ბევრია მარჯვენა წინაგულში, თუმცა, გვხვდება მარცხენა წინაგულსა და პარკუჭებშიც. მათში მოთავსებულია სპეციფი-კური ჰორმონის (ატრიოპეპტინი) წინამორბედი, რომელიც მოქ-მედებს თირკმლებზე და აძლიერებს ნატრიუმისა და წყლის გამოყოფას (მისი ანტაგონისტი ანტიდიურეზული ჰორმონი კი თირკმლებში წყლისა და ნატრიუმის შეკავებას იწვევს).

რეგენერაცია. გულის კუნთოვან ქსოვილს რეგენერაციის უნარი ყრმობის ასაკის შემდეგ საერთოდ არ გააჩნია. თუმცა, ხანგრძლივი გაძლიერებული მუშაობისას (მაგ., ხშირი, გაძლიე-რებული სისხლის არტერიული წნევის დროს) ხდება მუშა

კარდიომიოციტების ჰიპერტოფია. ღეროვანი უჯრედები ან წინამორბედი უჯრედები გულის კუნთოვან ქსოვილში არაა, ამიტომაც დაღუპული კარდიომიოციტები (კერძოდ, მიოკარდიუმის ინფარქტის დროს) არ აღდგება. ამ შემთხვევაში დაზიანების შედეგად წარმოქმნილი დეფექტების აღდგენა, ძირითადად, შემაერთებელი ქსოვილის ხარჯზე ხდება, რომელიც ჩაენაცვლება კუნთოვან ქსოვილს, რის შედეგადაც მიოკარდიუმში წარმოიქმნება ნაწიბურები.

ეპიდერმული წარმოშობის მიოეპითელური უჯრედები (კერატინის შემცველობის გამო მას ზოგი ავტორი ეპითელურ ქსოვილს მიაკუთვნებს) განლაგებულია სარძევე, ოფლის, სანერწყვე, საცრემლე ჯირკვლების შემადგენლობაში (სურ. 30). ისინი უშუალოდ არიან განლაგებული საკუთრივ ეპითელზე და დაკავშირებული არიან ბაზალურ მემბრანასთან. ორივე ტიპის უჯრედთა რეგენერაცია ხდება ერთიანი მცირედ დიფერენცირებული წინამორბედების ხარჯზე. მიოეპითელური უჯრედები ვარსკვლავისებური ფორმისაა. უჯრედების სხეული შეიცავს ბირთვს და ზოგადი მნიშვნელობის ორგანოიდებს, მორჩებში კი მოთავსებულია შემკუმშავი აპარატი, რომელიც ისეთივე აგებულებისაა, როგორიც მეზენქიმური წარმოშობის კუნთოვან ქსოვილში.

ნეირალური წარმოშობის კუნთოვანი ქსოვილის მიოციტები ვითარდება ნეირალური ჩანასახისაგან თვალის ბროლის შიგნითა ქსოვილის კედლის შემადგენლობაში. ამ უჯრედების სხეული განლაგებულია რქოვანას უკანა ზედაპირზე. თითოეულს გააჩნია მორჩები, რომლებიც მიმართულია რქოვანას სიღრმეში და თავსდება მისი ზედაპირის პარალელურად. მორჩებში განლაგებულია შემკუმშავი აპარატი, რომელიც ისეთივე

აგებულებისაა, როგორც გლუვ მიოციტებში. მორჩებში ისინი ქმნიან პარალელურ და პერპენდიკულარულ კონებს, რომლებიც უზრუნველყოფენ შეკუმშვასა და მოდუნებას.

უპასუხე კითხვებს და შეამოწმე შენი ცოდნა

1. რაში მდგომარეობს კუნთოვანი ქსოვილის ფუნქცია?
2. სპეციალური მნიშვნელობის სტრუქტურებიდან რომელია დამახასიათებელი კუნთოვანი ქსოვილისთვის?
3. დაასახელე გლუვი კუნთოვანი ქსოვილის სტრუქტურული კომპონენტები.
4. სადაა გლუვი კუნთოვანი ქსოვილის ლოკალიზაციის ადგილი?
5. სადაა განივზოლიანი კუნთოვანი ქსოვილის ლოკალიზაციის ადგილი?
6. ჩამოთვალე განივზოლიანი კუნთოვანი ქსოვილის სტრუქტურული კომპონენტები.
7. რაში მდგომარეობს გულის კუნთოვანი ქსოვილის აგებულების თავისებურება?
8. დაახასიათე ჩონჩხის განივზოლიანი კუნთოვანი ქსოვილის შემკუმშავი აპარატი.
9. რაში მდგომარეობს ტიპური კარდიომიოციტების სტრუქტურული თავისებურება?
10. რომელი კომპონენტები ქმნის გულის კუნთოვანი ქსოვილის სტრუქტურულ ერთეულს?
11. რა წარმოადგენს გლუვი კუნთოვანი ქსოვილის სტრუქტურულ-ფუნქციურ ერთეულს?
12. რა წარმოადგენს განივზოლიანი კუნთოვანი ქსოვილის სტრუქტურულ-ფუნქციურ ერთეულს?

13. რომელი კომპონენტები ეკუთვნის გლუვი კუნთოვანი ქსოვილის საყრდენ აპარატს?

14. დაახასიათე განივზოლიანი კუნთოვანი ბოჭკო.

15. დაახასიათე გლუვი კუნთოვანი ქსოვილის ტროფიკული აპარატი.

16. დაახასიათე განივზოლიანი კუნთოვანი ქსოვილის ტროფიკული აპარატი

17. დაასახელე გლუვი კუნთოვანი ქსოვილის საყრდენი აპარატი.

18. დაასახელე განივზოლიანი კუნთოვანი ქსოვილის საყრდენი აპარატი.

თავი 8. ნერვული ქსოვილი
(Textus nevrosus)

ნერვული ქსოვილისაგან აგებულია ცენტრალური და პერიფერიული ნერვული სისტემა: თავისა და ზურგის ტვინი, ნერვული კვანძები და წნულები, პერიფერიული ნერვები, რომლებსაც აგზნების, გარემოდან და თავად შინაგანი ორგანოებიდან ინფორმაციის მიღების, გადამუშავების, შენახვისა და გადაცემის უნარი შესწევთ. ნერვული ქსოვილის ამ თვისებათა წყალობით, ნერვული სისტემა უზრუნველყოფს ორგანიზმის რეაქციებს სხვადასხვა გამღიზიანებელზე, ახდენს ყველა ორგანოსა და ორგანოთა სისტემის მუშაობის რეგულაციას და კოორდინაციას.

ნერვული ქსოვილი ნერვული უჯრედებისა და ნეიროგლიის ურთიერთდაკავშირებული სისტემაა, რომელიც უზრუნველყოფს გაღიზიანების მიღების, აგზნების, იმპულსის გამომუშავებისა და გადაცემის სპეციფიკურ ფუნქციებს. იგი ნერვული სისტემის ორგანოთა აგებულების საფუძველია და უზრუნველყოფს ყველა ქსოვილისა და ორგანოს რეგულაციას; მის ინტეგრირებას ორგანიზმში და აწარმოებს მთელი ორგანიზმის შეთანხმებულ მოქმედებას მუდმივად ცვალებად გარემო პირობებში, ე.ი. უზრუნველყოფს ორგანიზმის ფუნქციათა კორელაციას, ინტეგრაციას და ადაპტაციას.

ნერვული უჯრედები ასრულებენ სპეციფიკურ ფუნქციას, **ნეიროგლია** კი ორგანულადაა დაკავშირებული ნერვულ უჯრედებთან და იმ უჯრედებთან, რომლებიც ახორციელებენ საყრდენ, ტროფიკულ, სეკრეტორულ და დამცველობით ფუნქციებს. ნერვული ქსოვილის ყველა ელემენტი ქმნის ორგანიზმის მორფოლოგიურად და ფუნქციურად ერთიან ნერვულ

სისტემას.

ნერვული სისტემის განვითარება ფილოგენეზში

ნერვულმა სისტემამ გაიარა ხანგრძლივი ევოლუცია ცხოველთა ფილოგენეზური განვითარების პროცესში. პირველადი მგრძნობიარე უჯრედები ჩნდება ნაწლავღრუიანებში, სადაც ამ უჯრედებს ვარსკვლავისებური ფორმა აქვთ. ისინი დიფუზურად არიან გაბნეული მათ ექტოდერმაში და მორჩებით უკავშირდებიან ერთმანეთს, რითაც ამ უმარტივეს ნერვულ სისტემას ბადისებურ ფორმას აძლევენ. ეს უჯრედები მარტივად დიფერენცირებული უჯრედებია. ისინი ე.წ. **დიფუზურ ნერვულ სისტემას** ქმნის. ნერვული სისტემის გართულება ნერვული უჯრედების კონცენტრაციის მიმართულებით ხდებოდა, რასაც ნერვული ცენტრების წარმოშობა მოჰყვა. შემდგომი ევოლუციის პროცესში ნერვული უჯრედები გროვდებიან და ქმნიან **ნერვულ კვანძებს** (განგლიონებს), რომლებიც ძეწკვისებურ ნერვულ სისტემას ქმნის (უხერხემლოთა უმრავლესობაში). ხერხემლიანებში **ლულისებური** ფორმის **ცენტრალური ნერვული სისტემა** ვითარდება, რომელიც შედგება ცენტრალური განყოფილებისაგან - თავისა და ზურგის ტვინისაგან და პერიფერიული განყოფილებისაგან - ეს ნერვები და საბოლოო აპარატებია.

ნერვული ქსოვილი ვითარდება ექტოდერმის დორსალური (ზურგის) შესქელებისაგან - **ნერვული ფირფიტისაგან.** იგი იდრიკება, გადაიქცევა ჯერ ნერვულ ღარად, შემდეგ კი შეირწყმება **ნერვულ ლულად.** იგი ძუძუმწოვრებში, მათ შორის ადამიანშიც, ნერვული სისტემის ემბრიონული ნერგია (სურ.69). მისგან შემდეგში ვითარდება თავისა და ზურგის ტვინი, აგრეთვე, პერიფერიული ნაწილები.

განვითარების შესაბამისად, ნერვული ლულის უჯრედების

ინტენსიური მიტოზური დაყოფა მიმდინარეობს, რის შედეგადაც ლულა სქელდება. ამ სტადიაზე გამოიყოფა სამი შრე:

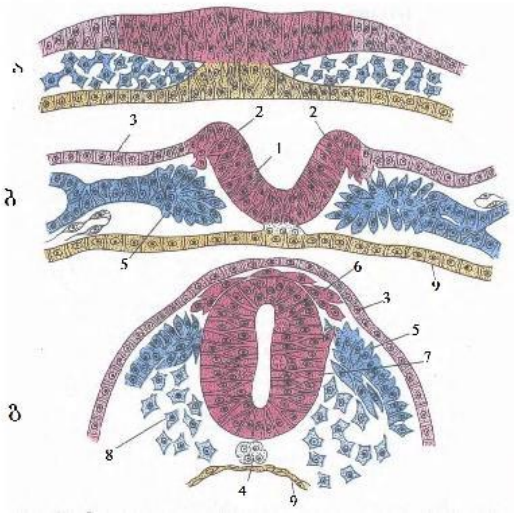

სურ. 69. ნერვული მილის ფორმირება წიწილის ჩანასახში.
ა - ნერვული ფირფიტის სტადია; **ბ** -ნერვული ღარის წარმოქმნა;
გ - ნერვული მილისა და განგლიური ფირფიტის გამოცალკევება ექტოდერმიდან. 1-ნერვული ღარი; 2-ნერვული ლილვაკები; 3-კანის ექტოდერმა; 4-ქორდა; 5-მეზოდერმა; 6-განგლიური ფირფიტა; 7-ნერვული მილი; 8-მეზენქიმა; 9-ენტოდერმა

შიგნითა ეპენდიმური შრე, რომლის უჯრედებიც აქტიურად იყოფიან; **შუა შრე - მანტიისა (ლაბადის),** რომლის უჯრედების შედგენილობა ივსება, როგორც საკუთარ უჯრედთა მიტოზური დაყოფის, ისე შიგნითა ეპენდიმური შრიდან მათი გადადგილების გზით; გარეთა შრე, რომელსაც **„კიდის ვუალი“** ეწოდება. ეს უკანასკნელი შრე ორი წინა შრის უჯრედთა მორჩებით წარმოიქმნება.

შიგნითა შრის უჯრედები შემდეგში გარდაიქმნება ცილინდრული ფორმის **ეპენდიმურ (გლიურ)** უჯრედებად, რომ-

ლებიც ამოფენენ ზურგის ტვინის ცენტრალურ არხს.

მანტიის შრის უჯრედოვანი ელემენტები ორი მიმართულებით დიფერენცირდება. მათგან წარმოიქმნება **ნეირობლასტები,** რომლებიც თანდათან გარდაიქმნებიან ნერვულ უჯრედებად და **სპონგიობლასტები,** რომლებიც დასაბამს აძლევენ ნეიროგლიის სხვადასხვა სახის უჯრედებს (ასტროციტებსა და ოლიგოდენდროგლიოციტებს). ნერვულ უჯრედთა დიფერენცირების დასაწყისში ციტოპლაზმაში წვრილი ნეიროფიბრილები გამოჩნდება. ნეირობლასტის სხეული თანდათან იღებს მსხლის ფორმას, მისი წაწვეტებული ბოლოდან კი მორჩი - ნეირიტი იწყებს განვითარებას. ნეირობლასტები თანდათან გარდაიქმნებიან ნეირონებად. ნერვულ სისტემის ცენტრალურ და პერიფერიულ ნეირონებში მიტოზისა და ამიტოზის სურათი პოსტემბრიონულ პერიოდშიც ჩანს.

ნეირონები ფუნქციური და მორფოლოგიური თავისებურებებით მნიშვნელოვნად განსხვავდება ერთმანეთისაგან. ფუნქციის მიხედვით ნეირონებს ყოფენ მგრძნობიარე (რეცეპტორულ ან **აფერენტულ), ასოციაციურ** და **ეფერენტულ** (მამოძრავებელ ან მოტორულ) (სურ. 70, 71) ნეირონებად.

აფერენტული ნეირონები აგენერირებენ ნერვულ იმპულსს ორგანიზმის შინაგანი და გარეგანი გარემოს სხვადასხვაგვარი ზემოქმედებით. ეფერენტული ნეირონები გადასცემენ გაღიზიანებას მუშა ორგანოთა ქსოვილებს და აამოქმედებენ მათ. ასოციაციური (ჩართული) ნერვული უჯრედები ამყარებენ ნერვულ უჯრედთა შორის სხვადასხვა კავშირს. ნერვული უჯრედები სხვადასხვა ზომისაა (4-6 მკ-დან 130 მკ-მდე). მორჩების სიგრძე რამდენიმე მიკრონიდან 1-1,5 მ-მდე ცვალებადობს.

ფუნქციური მნიშვნელობით ნეირონთა მორჩები ორი სახისაა. ზოგი მათგანი ასრულებს ნეირონთა სხეულიდან ნერ-

ვული იმპულსის წაღების ფუნქციას. ეს **ნეირიტი ანუ აქსონია** (ლათ. axus - ღერძი). იგი ნეირონს ერთი აქვს.

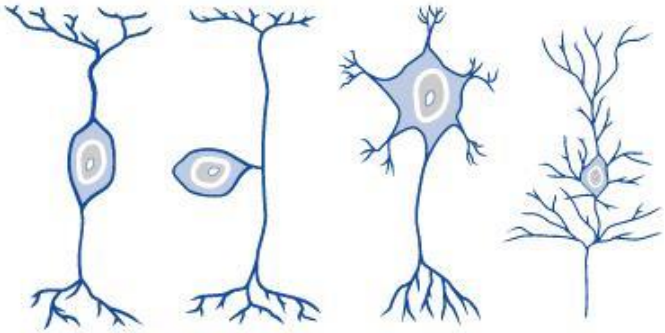

სურ. 70. ნეირონის სახეები. **ა** - ბიპოლარული (ჩართული ანუ ასოციაციური); **ბ** - უნიპოლარული (მგრძნობიარე ანუ აფერენტული); **გ, დ** - მულტიპოლარული (მამოძრავებელი ანუ ეფერენტული).

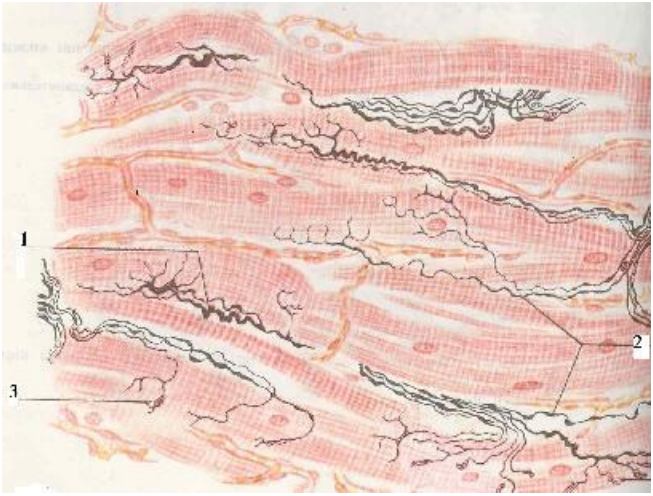

Sურ. 71. განივზოლიანი კუნთების მგრძნობიარე ნერვული დაბოლოებები. 1-აფერენტული ნერვული ბოჭკო; 2-ნერვული ბოჭკოს დატოტიანება; 3-მგრძნობიარე ნერვული დაბოლოებები.

ნეირიტი მთავრდება საბოლოო აპარატით სხვა ნეირონზე, ანდა მუშა ორგანოს ქსოვილებში - კუნთებში ან ჯირკვლებში. მორჩების მეორე სახეა **დენდრიტები** (სურ. 72). ისინი, უმეტესად, ძლიერ იტოტებიან. აქედან გამომდინარეობს სახელწოდებაც (ბერძ. dendron–ხე). დენდრიტები იღებენ ნერვულ გაღიზიანებას და ნერვული იმპულსი ნეირონის სხეულისაკენ მიაქვთ.

დენდრიტებს პერიფერიულ ბოლოზე აქვთ სპეციფიკური მიმღები აპარატი - მგრძნობიარე ნერვული დაბოლოებები - **რეცეპტორები.**

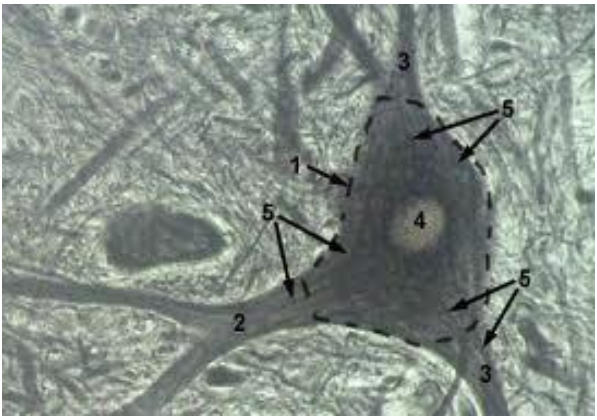

სურ. 72. ნეიროციტები. 1- ნერვული უჯრედის სხეული; 2- აქსონი; 3- დენდრიტი; 4-ბირთვი; 5- ნეიროფიბრილები.

ნეირიტის სიგრძე რამდენიმე სმ-ია, ზოგჯერ 1_1,5 მეტრიც, წვრილია და თითქმის მთელ სიგრძეზე ერთნაირი სიმსხო აქვთ. დენდრიტები კი მოკლე მორჩებია, ისინი უჯრედის მახლობლადვე იტოტებიან და ნეიროციტის უშუალო გაგრძელებას წარმოადგენენ, იწყებიან ფართო ფუძით და თანდათან ვიწროვ-

დებიან.

ნეირიტის ანუ აქსონის გასწვრივ ნივთიერებათა მოლეკულების ტრანსპორტი ორივე მიმართულებით ხდება: აქსონის დაბოლოების მიმართულებით – **ანტეროგრადული ტრანსპორტი** ან აღმავალი მიმართულებით – **რეტროგრადული ტრანსპორტი.**

აქსონი ცენტრალური ნერვული სისტემისაკენ მიემართება, დენდრიტი კი - პერიფერიისკენ.

ნეიროციტებისაგან გამოსული მორჩების ზომა და ფორმა სხვადასხვაგვარია. მორჩების რაოდენობისა და ფორმის მიხედვით ნეიროციტები შეიძლება იყოს: **უნიპოლარული, ფსევდოუნიპოლარული** (ცრუერთმორჩიანი), **ბიპოლარული** და **მულტიპოლარული** (რომელთაც 3 და მეტი მორჩი აქვთ) (სურ. 70).

უნიპოლარულ ნეირონს ერთი მორჩი აქვთ. ეს არის აქსონი. ისინი მხოლოდ ემბრიონულ პერიოდში გვხვდება.

ბიპოლარული ორმორჩიანი ნეირონია – ერთი აქსონითა და ერთი დენდრიტით. ისინი უპირველესად, ასრულებენ სენსორული ნეირონების ფუნქციას. ბიპოლარული ნეირონები გვხვდება კოხლეარულ და ვესტიბულურ განგლიებში, ბადურასა (შუა ფენაში) და ყნოსვის ორგანოებში.

ფსევდოუნიპოლარულ ნეირონს განსაკუთრებული სახის ორი მორჩი აქვს. მისი სხეულიდან გამოდის ერთი მორჩი, რომელიც სხეულიდან ოდნავ მოშორებით T-ს მაგვარად ორ ტოტად იტოტება. მათგან ერთი მორჩი მგრძნობიარეა, მეორე – მამოძრავებელი. მისი დენდრიტი აქსონის მსგავსი, სწორი და გრძელი მორჩია, მაგრამ იგი არ იტოტება. აქ ნერვული იმპულსი სხეულის გარეშე დენდრიტიდან აქსონში გადადის. თუმცა, სხეულში სინთეზირდება სხვადასხვა ნივთიერება, მათ შორის, ნეირომედიატორები, ფსევდოუნიპოლარული ნეირონები გვხვდე-

ბა თავისა და ზურგის განგლიების უმეტესობაში.

მულტიპოლარულ ნეირონს 3 და მეტი მორჩი აქვთ. მათგან ერთი აქსონია, დანარჩენი კი – დენდრიტი. ადამიანის ორგანიზმში ნეირონების უმრავლესობა მულტიპოლარულია. გვხვდება თავის ტვინის ნეირონების უმრავლესობაში, ნათხემში; ზურგის ტვინის ნეირონებში (სურ.73). ძირითადად აქვთ მოტორული ფუნქცია, თუმცა, მრავალი მათგანი პერიფერიულ და ცენტრალურ ნერვულ სისტემას შორის კომუნიკაციას უზრუნველყოფს.

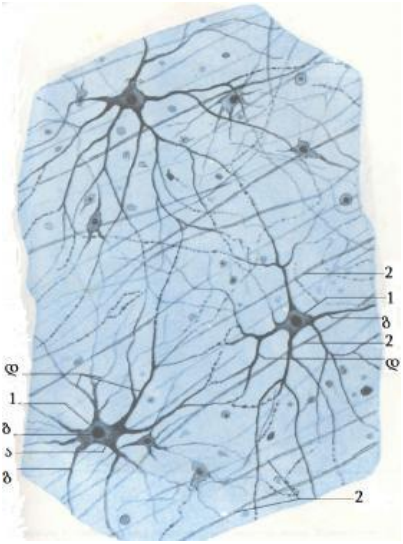

სურ. 73. თვალის ბადურას მულტიპოლარული ნერვული უჯრედები და ნერვული ბოჭკო. 1 - მულტიპოლარული უჯრედები: ა) უჯრედის სხეული; ბ) ბირთვი; გ) ნეირიტი; დ) დენდრიტები; 2-ნერვული ბოჭკოები.

ნეიროციტების ბირთვი მრგვალია ან ოვალური და თითქმის ყოველთვის ცენტრშია მოთავსებული. მასში მცირეა ქრომატინი. ბირთვში – 1, ზოგჯერ – 2-3 მსხვილი ბირთვაკია. ბირთვი უმეტესად ერთი აქვთ, იშვიათად - 2 ან, მეტი, ციტოპლაზმაში

ყველა ორგანოიდია; კარგადაა განვითარებული ფირფიტოვანი კომპლექსი, რომელიც გოლჯიმ 1898 წელს სწორედ ნერვულ უჯრედებში აღმოაჩინა. გვხვდება ცენტროსომა, მიტოქონდრიები, ენდოპლაზმური ბადე, როგორც მარცვლოვანი, ისე გლუვი. ციტოპლაზმა მდიდარია რიბოსომებით. გვხვდება, აგრეთვე, ჩანართები გლიკოგენის, ლიპიდების, ასევე, პიგმენტების (მელანინი და ყვითელი ფერის ლიპიდური პიგმენტი - ლიპოფუსცინი) სახით. (ლიპოფუსცინი ადამიანს, უმეტესად, 7 წლის ასაკის შემდეგ უჩნდება და მატულობს 30 წლისათვის).

ნერვული უჯრედის სპეციალური წარმონაქმნებია **ნეიროფიბრილები** და **ტიგროიდული ნივთიერება.**

ნეიროფიბრილები წვრილი ძაფებია, რომლებიც ნეიროციტსა და მის მორჩებში მდებარეობს, სადაც ისინი ხშირ ბადეს ქმნიან (მორჩებში პარალელურად ლაგდებიან) და ნერვული უჯრედის ციტოჩონჩხს ქმნიან (სურ.74). ისინი დაკავშირებულია ნერვული უჯრედების აგზნების მდგომარეობასთან.

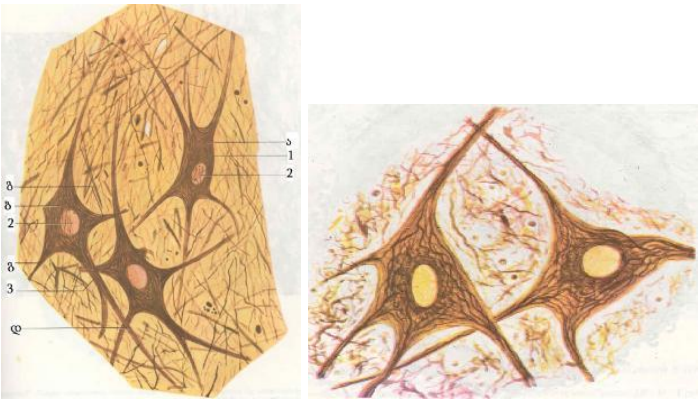

სურ. 74. ნეიროფიბრილები ზურგის ტვინის წინა რქების ნერვულ უჯრედებში. 1-უჯრედის სხეული: ა) ნეიროპლაზმა; ბ) ნეიროფიბრილები; 2-ბირთვი; 3-უჯრედის მორჩები: გ) დენდრიტები; დ) ნეირიტი.

ტიგროიდულ ნივთიერებას ანუ ტიგროიდს ბირთვის საღებავებით შეღებვის გამო ქრომატოფილურ ნივთიერებასაც უწოდებენ. იგი იმყოფება უჯრედთა სხეულში, დენდრიტთა ფუძეებში, აქსონებში კი არასოდეს არ აღინიშნება. იგი განლაგებულია ბელტების ან მარცვლების სახით და ციტოპლაზმას ხალებიან შეხედულებას აძლევს. ცოცხალ უჯრედებში ტიგროიდის აღმოჩენა ვერ მოხერხდა, ნერვული სისტემის პათოლოგიაში მას ენიჭება გარკვეული მნიშვნელობა.

ნეიროგლია

ნერვული ქსოვილის შემადგენლობაში, ნერვულ უჯრედთა გარდა, შედის დამხმარე ქსოვილი - ნეიროგლია. იგი ასრულებს საყრდენ, შემომსაზღვრელ, ტროფიკულ, სეკრეტორულ და დამცველობით ფუნქციებს (ბერძ. glia - წებო). ნეიროგლიის ყველა ელემენტი გენეტიკურად ორ სხვადასხვა სახედ იყოფა: **გლიოციტებად (მაკროგლია)** (სურ. 75) და **გლიურ მაკროფაგებად** (მიკროგლია).

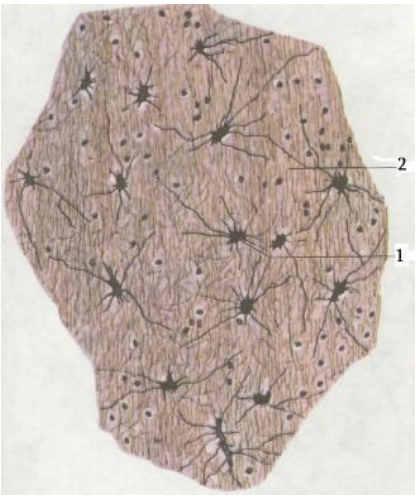

სურ. 75. მაკროგლია. ნათხემის გლიური ელემენტები.
1 - ასტროციტები; 2 - გლიური ბოჭკოები.

გლიოციტები ნეირონების ერთდროულად ვითარდება ნერვული ლულის სპონგიობლასტებიდან. გლიოციტებს შორის არჩევენ: **ეპენდიმოციტებს, ასტროციტებსა** და **ოლიგოდენდროციტებს.** გლიური მაკროფაგები მეზენქიმის წარმონაქმნებია.

გლიოციტები (მაკროგლია)

ეპენდიმოციტები ქმნის უჯრედული ელემენტების მკვრივ შრეს, რომელიც ამოფენს ზურგის ტვინის არხს და ტვინის ყველა პარკუჭს. ჰისტოგენეზის პროცესში ნერვული ლულის შიგნითა ზედაპირზე დიფერენცირდება წამწამები, რომლებიც თავისი კუმშვითი უნარით ხელს უწყობენ ცერებროსპინური სითხის მოძრაობას. ამ უჯრედებს ბაზალურ ბოლოებზე აქვთ გრძელი მორჩები, რომლებიც იტოტებიან, გადაკვეთენ მთელ ნერვულ ლულას და ქმნიან მის საყრდენ აპარატს. პოსტემბრიონულ პერიოდში წამწამები თანდათან იკარგება და შენარჩუნდება მხოლოდ ზოგიერთ ნაწილში, მაგალითად, შუა ტვინის წყალსადენში. ზოგი ეპენდიმოციტი ასრულებს სეკრეტორულ ფუნქციას, გამოყოფს სეკრეტს (მაგალითად, თავის ტვინის უკანა კომისურის არეში, რომელიც, შესაძლოა, წყლის ცვლის რეგულაციაში მონაწილეობდეს). ბაზალურ ნაწილში ციტოპლაზმა შეიცავს მსხვილ მიტოქონდრიებს და ჩანართებს (ცხიმს, პიგმენტს და ა.შ.). ეპენდიმოგლიური ეპითელიუმის განვითარების წყაროა ნეიროექტოდერმა.

ასტროციტები წვრილი, ვარსკვლავისებური უჯრედებია, რომლებიც მრავალმხრივ მიმართულ მორჩებს შეიცავენ. არჩევენ **პლაზმურ** და **ბოჭკოვან** ასტროციტებს. მათ შორის გარდამავალი ფორმებიცაა.

პლაზმური ასტროციტები ძირითადად ცენტრალური ნერვული სისტემის რუხ ნივთიერებაშია. ახასიათებს მსხვილი,

მომრგვალო, ქრომატინით ღარიბი ბირთვი, მრავალრიცხოვანი, დატოტვილი, მოკლე მორჩები. ციტოპლაზმა მდიდარია მიტოქონდრიებით.

ბოჭკოვანი ასტროციტები უმთავრესად თეთრ ნივთიერებაში გვხვდება. მათ აქვთ 20-40 სადაკონტურიანი, გრძელი, სუსტად დატოტვილი მორჩები. ციტოპლაზმა პერიფერიულ ნაწილში ქმნის წვრილ ბოჭკოებს, რომლებიც გადახლართულნი არიან ბადისებურად და ქმნიან ტვინის საყრდენ აპარატს. ასტროციტების მორჩები სისხლძარღვებსა და ტვინის ზედაპირზე თავისი გაგანიერებული ბოლოებით შემომსაზღვრელ მემბრანებს ქმნიან.

ოლიგოდენდროგლიოციტები ნეიროგლიის უჯრედთა ყველაზე მრავალრიცხოვანი ჯგუფია. ნერვული სისტემის სხვადასხვა ნაწილში ისინი სხვადასხვა ფორმისაა. ტვინის რუხ ნივთიერებაში მცირე ზომისანი არიან და ოვალური ან კუთხური ფორმის, ახასიათებთ რამდენიმე მოკლე და სუსტად დატოტვილი მორჩი. ისინი გარს ეკვრის ნეირონთა სხეულებს ნერვული სისტემის ცენტრალურ და პერიფერიულ ნაწილში, ნერვულ ბოჭკოთა და ნერვულ დაბოლოებათა შედგენილობაში. ისინი არ შეიცავს ნეიროფილამენტებს, ასრულებენ ტროფიკულ ფუნქციას და მონაწილეობენ ნეიროციტების ნივთიერებათა ცვლაში, მნიშვნელოვან როლს ასრულებენ, აგრეთვე, მორჩების ირგვლივი გარსების წარმოქმნაში და ნერვულ ბოჭკოთა დეგენერაციისა და რეგენერაციის პროცესში. ნერვულ დაბოლოებებში ისინი მონაწილეობენ ნერვული იმპულსების მიღებისა და გადაცემის პროცესებში.

მიკროგლია (გლიური მაკროფაგები)

მიკროგლია ანუ **გლიური მაკროფაგები** მცირე ზომისაა,

მეტწილად მორჩის ფორმის, ამებოიდური მოძრაობის უნარის მქონე. ასრულებენ ფაგოციტოზის ფუნქციას. ამ მხრივ ისინი ნერვულ სისტემაში დამცველობით ფუნქციასაც ასრულებენ. ეს მათ აახლოებს მეზენქიმურ უჯრედებთან. ამით დასტურდება მათი წარმოქმნა მეზენქიმიდან. ისინი მონოციტური წარმოშობისაა და მონონუკლეური ფაგოციტების სისტემას მიეკუთვნება. ისინი ძვლის ტვინის ღეროვანი უჯრედებისაგან წარმოიშობა. მათი ბირთვები წაგრძელებული ან სამკუთხა ფორმისაა და მდიდარია ქრომატინით. გაღიზიანებისას მათი ფორმა იცვლება, მორჩები გრძელდება, უჯრედები მრგვალდება. მიკროგლია მონაწილეობს ნერვულ სისტემაში მიმდინარე ანთებით და რეგენერაციულ პროცესებში. აწარმოებენ ფაგოციტოზს და მოქმედებენ ანტიგენწარმდგენი უჯრედების მსგავსად, გამოყოფენ რიგ იმუნომოდულატორებს (ციტოკინებს) და შთანთქავენ ცნსის დაზიანების დროს წარმოქმნილ უჯრედულ ნარჩენებს. თავის ტვინში გლიური მაკროფაგების რაოდენობის მნიშვნელოვანი მატება აღინიშნება ადამიანის შეძენილი იმუნოდეფიციტის სინდრომისას (შიდსი). შიდსის ვირუსი ნეირონებს უშუალოდ არ აზიანებს, მაგრამ იგი, აღწევს რა გლიურ მაკროფაგებში, აქ წარმოქმნილი ტოქსინები მეორადად აზიანებს ნეირონებს.

ნერვული ბოჭკოები

ცენტრალური ნერვული სისტემის კავშირი პერიფერიასთან გამტარი ელემენტების - ნერვების მეშვეობით ხორციელდება. მათ საფუძველს წარმოადგენს ნერვული **ბოჭკოები. ნერვულ ბოჭკოს** ქმნის გლიური გარსით დაფარული აქსონი. ბოჭკოების მთავარ ნაწილს ქმნის ღერძული ცილინდრები, რომლებიც აქსონების უშუალო გაგრძელებას წარმოადგენენ. ღერძითი ცილინდრი დაფარულია გარსებით. არსებობს შიშველი ღერძითი ცილინდრებიც. *ცენტრალურ ნერვულ სისტემაში* აქსონის გარსს

ქმნის ოლიგოდენდროციტი, პერიფერიულ ნერვულ სისტემაში კი - შვანის უჯრედი. **შვანის** უჯრედი მხოლოდ **ერთი** აქსონის მიელინის გარსს ქმნის, ოლიგოდენდროგლიოციტი კი - **რამდენიმე აქსონის** მიელინის გარსს. გარსებს შორის გამოირჩევა სქელი, რბილი გარსი - **მიელინის გარსი,** რომლის არსებობის ან არარსებობის მიხედვით არჩევენ **მიელინიან** და **უმიელინო ბოჭკოებს.** გარდა მიელინის გარსისა, ღერძითი ცილინდრი შემოსაზღვრულია, აგრეთვე, გარსით, რომელიც ოლიგოდენდროგლიის უჯრედებისგან შედგება. მათ **ლემოციტები** (შვანის უჯრედები) ეწოდება. ლემოციტების (შვანის უჯრედების) შრე გარედან აკრავს ბოჭკოს პერიფერიულ ზონას და ქმნის ე.წ. **შვანის გარსს**.

უმიელინო ნერვული ბოჭკოები (სურ. 76), უმეტესად, ვეგეტატიური ნერვული სისტემის შედგენილობაშია.

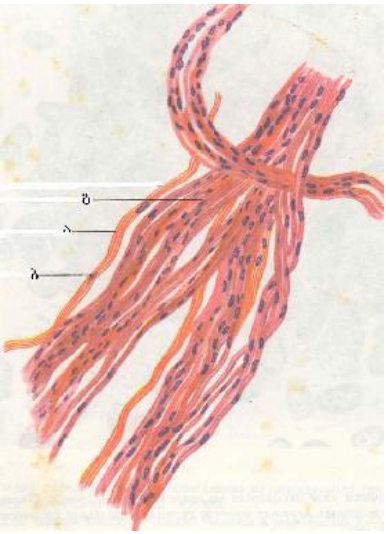

სურ. 76. უმიელინო ნერვული ბოჭკო. **ა**-ნევრილემა;
ბ-ლემოციტები (შვანის უჯრედები); **გ**-ღერძითი ცილინდრი.

მისი გარსების ოლიგოდენდროგლიის უჯრედები, რომლებიც მჭიდროდაა განლაგებული, ქმნიან ციტოპლაზმის ჭიმებს, რომლებშიც ოვალური ბირთვებია. შინაგან ორგანოთა ნერვულ ბოჭკოებში ერთ ასეთ უჯრედში რამდენიმე (10-20) ღერძითი ცილინდრია, რომლებიც სხვადასხვა ნეირონს ეკუთვნის ანუ ერთი გლიური უჯრედი, როგორც წესი, რამდენიმე აქსონის საფარველს ქმნის. მათ შეუძლიათ, დატოვონ ერთი ბოჭკო და მოსაზღვრე ბოჭკოში გადავიდნენ. ასეთ ბოჭკოებს, რომლებიც რამდენიმე ღერძით ცილინდრს შეიცავენ, კაბელის ტიპის ბოჭკოები ეწოდება. უმიელინო ნერვულ ბოჭკოში იმპულსი ტალღისებურად ვრცელდება.

მიელინური ნერვული ბოჭკოები უფრო სქელია (სურ. 77). ისინიც შეიცავენ ღერძით ცილინდრს, რომელსაც ლემოციტების (შვანის) გარსი აკრავს, მაგრამ გარსი აქ უფრო რთულია. ჩამოყალიბებულ მიელინურ ბოჭკოში არჩევენ ორ გარსს: შიგნითას, უფრო სქელს - **მიელინის შრეს** და გარეთას - თხელს, რომელიც შედგება **ლემოციტების** ციტოპლაზმისა და მათი ბირთვებისაგან. მათთვის *დამახასიათებელი თავისებურება* ისაა, რომ მიელინის გარსში არის *ლიპიდური ნივთიერება - მიელინი*, რომელიც ოსმიუმის მჟავათი ბოჭკოს დამუშავებისას ინტენსიურად იღებება მუქ ყავისფრად.

მიელინიანი ბოჭკო წარმოდგენილია ერთგვაროვანი ცილინდრით, რომელშიც ერთმანეთისაგან გარკვეულ მანძილზე განლაგებულია ირიბად ორიენტირებული ნათელი **ხაზები - მიელინის ნაჭდევები,** ანუ **შმიდტ-ლანტერმანის ნაჭდევები.** გარკვეული ინტერვალის შემდეგ ბოჭკო მკვეთრად თხელდება და ქმნის შევიწროებას – კვანძის შევიწროებას ანუ **რანვიეს შევიწროებას.** კვანძებს შორის სეგმენტების გარსი ერთი გლიური უჯრედითაა წარმოდგენილი (ლემოციტების - შვანის უჯრედე-

ბის შრე გარედან აკრავს ბოჭკოს პერიფერიულ ზონას და ქმნის ე.წ. შვანის გარსს). ცენტრალურ ნერვულ სისტემაში აქსონი რანვიეს შევიწროების უბანში გაშიშვლებულია, პერიფერიულ ნერვულ სისტემაში კი იგი შვანის უჯრედების მცირე ზომის ციტოპლაზმური გამონაზარდებითაა დაფარული. რანვიეს შევიწროების უბანში აქსონი შედარებით უფრო სქელია და მისი მემბრანა Na^+-ის არხებს შეიცავს. ნატრიუმის არხების ლოკალური განლაგების გამო იმპულსი მიელინურ ბოჭკოებში ნახტომისებურად ვრცელდება.

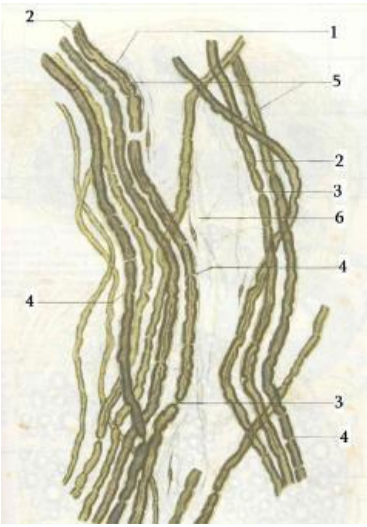

სურ. 77. საჯდომი ნერვის იზოლირებული მიელინიანი ნერვული ბოჭკოები. 1–ნევრილემა; 2-რბილი გარსი; 3-რანვიეს რგოლისებური შევიწროება; 4-ნევრილემის ნაჭდევები; 5–ღერძითი ცილინდრი; 6–შემაერთებელი ქსოვილის ბოჭკოები (ენდონევრიუმი).

ნერვულ ბოჭკოთა ღერძითი ცილინდრი შედგება ნეიროპლაზმისაგან - ნერვული უჯრედის უსტრუქტურო ციტოპლაზ-

მისაგან, რომელიც შეიცავს სიგრძივად ორიენტირებულ ნეირო-ფილამენტებს და ნეიროტუბულებს. ღერძითი ცილინდრის ნეიროპლაზმაში მიტოქონდრიებია, რომლებიც უშუალოდ შე-ვიწროების ადგილთან ახლოს მეტია, ბოჭკოს საბოლოო აპარა-ტებში კი - განსაკუთრებით ბევრი. მსხვილღერძიანი ბოჭკოები გაღიზიანებას უფრო სწრაფად ატარებს, ვიდრე წვრილი ბოჭ-კოები. მიელინური ბოჭკოები უფრო ჩქარა ატარებს იმპულსს, ვიდრე უმიელინო ბოჭკოები.

საბოლოო ნერვული აპარატები

ნეირონთა კავშირი ქსოვილებთან და ორგანოებთან მყარ-დება ნერვული ბოჭკოების მეშვეობით, რომლებიც საბოლოო ნერვულ აპარატს ქმნიან. საბოლოო ნერვული აპარატი იღებს გაღიზიანებას (რომელიც ნერვულ დაბოლოებებზე სხვადასხვა-გვარი ზემოქმედებით გამოიწვევა). მიღებული გაღიზიანება გა-დაეცემა ცენტრალურ ნერვულ სისტემას და აქედან - სხვადა-სხვა ორგანოს, რომლებიც გაღიზიანებას ამა თუ იმ სახით პა-სუხობენ. იმ წარმონაქმნებს, რომლებიც გაღიზიანების მიღებას ემსახურებიან, **რეცეპტორულ** აპარატებს უწოდებენ, მათგან აგზნების გამტარებელ ნერვებს - **მგრძნობიარე ნერვებს.** იმ წარ-მონაქმნებს პერიფერიულ ორგანოებში კი, რომლებიც იმ-პულსების რეალიზაციას ემსახურებიან, **ეფექტორული საბო-ლოო** აპარატები ეწოდება, ხოლო ნერვებს - **მამოძრავებელი ნერვები.**

საბოლოო ნერვული აპარატები რთული წარმონაქმნებია. მათ შემადგენლობაში შედის ნერვული ბოჭკოები და აგრეთვე ქსოვილები, რომლებშიც ეს ბოჭკოები ბოლოვდება.

ეფექტორული აპარატები ნერვული დაბოლოებების შედა-რებით მარტივი სახეა. განივზოლიან კუნთთან მისული რბილ-

გარსიანი ნერვული ბოჭკოები იშლება წვრილ ბოჭკოებად. ისინი უხვად იტოტებიან და საბოლოო ნერვულ აპარატებს - მამოძრავებელ ფირფიტებს ქმნიან. გლუვ კუნთებში ურბილგარსო (უმიელინო) ბოჭკოები შემაერთებელქსოვილოვან ჩანაფენებში ბოლოვდებიან და ქმნიან წნულებს, რომელთა ტოტები უჯრედებისაკენ მიემართებიან.

გაღიზიანების მიმღები **რეცეპტორული აპარატები** ან თავისუფალია ან შემაერთებელქსოვილოვან კაფსულებშია მოთავსებული. ინკაფსულირებულს პლევრაში, ჯორჯალში, იოგებში **ფატერ-პაჩინის** სხეულაკები ეწოდება. მათ შემადგენლობაში შედის კაფსულა, შიგნითა კოლბა და მასში შემავალი ბოჭკოები. ამ სხეულაკებს წნევის შემგრძნებ აპარატად თვლიან. არსებობს ინკაფსულირებული დაბოლოებების სხვა ფორმებიც.

სინაფსები

ნერვულ უჯრედთა კავშირი სინაფსების მეშვეობით ხორციელდება (ბერძ. „სინაფსის”- შეერთება, დაკავშირება). სინაფსის არეში ერთი ნეირონის აქსონის საბოლოო ტოტები ქმნის **პრესინაფსურ პოლუსს,** რომელიც კონტაქტს ამყარებს მეორე ნეირონის სხეულთან ან დენდრიტთან, რომელიც **პოსტსინაფსურ პოლუსს** აყალიბებს. პირველი ნეირონის აქსონის საბოლოო დატოტიანებები ნერვული სისტემის სხვადასხვა ნაწილის სინაფსებში მორფოლოგიურად სხვადასხვაა. ლოკალიზაციის მიხედვით არჩევენ **აქსოსომატურ სინაფსებს** (პირველი ნეირონის ტერმინალური ტოტები მთავრდება მეორე ნეირონის სხეულზე), **აქსოდენდრიტულ სინაფსებს** (პირველი ნეირონის ტერმინალური ტოტები შედის სინაფსურ კავშირში მეორე ნეირონის დენდრიტებთან) და **აქსოაქსონურ სინაფსებს** (ერთი ნეირონის აქსონის დაბოლოებანი მეორე ნეირონის აქსონზე ბოლოვდება).

ამ უკანასკნელს მიაწერენ არა აგზნების გადაცემას, არამედ იმპულსის შეკავებას. სინაფსის საშუალებით ნერვულმა იმპულსებმა შეიძლება გაიაროს მხოლოდ ერთი მიმართულებით - ერთი ნეირონის აქ- სონის საბოლოო აპარატიდან მეორე ნეირონზე. სინაფსის ეს მეტად მნიშვნელოვანი თვისება საფუძვლად უდევს რეფლექსური რკალების დინამიკურ პოლარიზაციას.

სინაფსის ორივე პოლუსის გამოკვლევით დასტურდება, რომ აქსონის საბოლოო აპარატი მაღალი ბიოქიმიური აქტივობით ხასიათდება. ის მდიდარია მიტოქონდრიებით. ციტოპლაზმა შეიცავს წვრილ და მრავალრიცხოვან სინაფსურ ბუშტუკს. სინაფსის არეში აქსონის ზედაპირი დაფარულია პრესინაფსური მემბრანით, რომელიც ნეირონის უჯრედულ გარსს შეესაბამება. პრესინაფსურ მემბრანასა და პოსტსინაფსურ მემბრანას, ე.ი. მეორე ნეირონის უჯრედულ გარსს შორის ვლინდება სინაფსური ნაპრალი. ზოგჯერ სინაფსური ბუშტუკების შიგთავსი სინაფსურ ნაპრალში გამოდის. დადგენილია, რომ ნერვული აგზნების დროს სინაფსებში ბუშტუკების შიგთავსიდან გამოდის მედიატორები (აცეტილქოლინი, ნორადრენალინი), რომელთა მეშვეობითაც გაღიზიანება ერთი ნეირონიდან მეორეზე გადაეცემა.

რეფლექსური რკალი

როგორც ჩანს, ნერვული სისტემა შედგება დიდი რაოდენობით ნეირონისაგან. ნერვული ბოჭკოები, რომლებითაც დასერილია სხეულის ყველა ქსოვილი, ქმნის მრავალრიცხოვან რეცეპტორულ და ეფექტორულ საბოლოო აპარატებს.

გაღიზიანების შედეგად წარმოქმნილი ნერვული იმპულსები უშუალოდ ან ასოციაციური ნეირონების, მათ შორის, ცენტრალური ნერვული სისტემის ნეირონთა მონაწილეობით,

შედიან მამოძრავებელ, ეფექტორულ ნერვულ უჯრედებში და მათი ეფექტორული დაბოლოებებით - მუშა ორგანოების ქსოვილებში. ***ნეირონთა ჯაჭვს, რომელიც უზრუნველყოფს ნერვული იმპულსის გატარებას მგრძნობიარე ნეირონის რეცეპტორებიდან მუშა ორგანოში მამოძრავებელ დაბოლოებამდე, რეფლექსური რკალიეწოდება*** (სურ.78).

ყველაზე მარტივი რეფლექსური რკალი, რომელიც ორი - მგრძნობიარე და მამოძრავებელი ნეირონებისაგან შედგება, შემდეგია: რეცეპტორი → დენდრიტი → რეცეპტორული ნეირონის სხეული → მისი ნეირიტი → სინაფსი (ორი ნეირონის კონტაქტი) →მამოძრავებელი ნერვული უჯრედის დენდრიტი→ მისი სხეული → მისი ნეირიტი→ მამოძრავებელი დაბოლოება. უმეტეს შემთხვევაში, მგრძნობიარე და მამოძრავებელ ნეირონებს შორის **ჩართული** ანუ **ასოციაციური** ნერვული უჯრედებია.

უმაღლეს ცხოველთა რეფლექსური რკალები, ჩვეულებრივ, მრავალი ნეირონისაგან შედგება, ამიტომაც რეფლექსური რკალის სქემა უფრო რთულია.

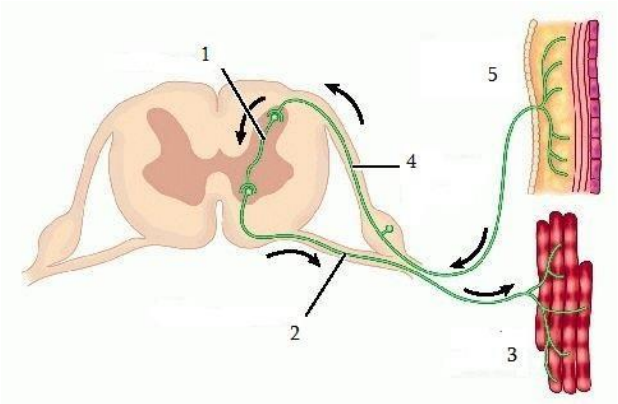

სურ. 78. რეფლექსური რკალი. 1-ჩართული ნეირონი; 2-ეფექტორული ნეირონი; 3-ეფექტორული დაბოლოებები კუნთში; 4-აფექტორული ნეირონი; 5-რეცეპტორები

რეფლექსური რკალები შეიძლება იყოს „ცერებროსპინური - სომატური” ტიპის და „ავტონომიური - ვეგეტატიური” ტიპის.

ცერებროსპინური რეფლექსური რკალები, უმეტესად, ახორციელებენ ჩონჩხის კუნთების მუშაობის ნებისმიერ რეგულაციას, ავტონომიური ნერვული რკალები კი ძირითადად არეგულირებენ შინაგან ორგანოთა გლუვი კუნთების უნებლიე კუმშვით მოძრაობას.

ნერვული სისტემის განვითარება ონტოგენეზში

ნერვული სისტემა ონტოგენეზში შემდეგნაირად ვითარდება: ჯერ ექტოდერმაში ვითარდება **ნერვული ფირფიტა,** მისგან - **ნერვული ღარი,** შემდეგ კი – ნერვული **მილი** და **ნერვული თხემი,** რომელთა უჯრედები **ნეიროექტოდერმას** ქმნის. უჯრედთა პროლიფერაციის გამო ნერვული მილის კედელი სქელდება, ხოლო მისი სანათური მცირდება. ხერხემალი უფრო სწრაფად იზრდება, ვიდრე ტვინი, რომელიც მის არხშია მოთავსებული, რის შედეგადაც:

1. ზურგის ტვინი დაკავშირებული რჩება თავის ტვინთან და ამის გამო მოზრდილ ადამიანში ტვინი ხერხემლის არხს მთლიანად არ ავსებს - აღწევს წელის I ან II მალას;

2. ზურგის ტვინის სხვადასხვა უბანი, რომლებიც შეესაბამება ორგანიზმის გარკვეულ სეგმენტს (სეგმენტები განისაზღვრება მალებით), თანდათან ამ სეგმენტზე მაღლა აღმოჩნდება. ამიტომ **აფერენტული** და **ეფერენტული ბოჭკოები,** რომლებიც ზურგის ტვინის ყოველი სეგმენტიდან გამოდის, იძულებულია, ჩაჰყვეს ზურგის ტვინის ზედაპირს ქვევით, სანამ შესაბამის მალთაშუა ხვრელს მიაღწევს. ასეთი ცდომა განსაკუთრებით თვალნათელია ზურგის ტვინის კაუდალურ ნაწილში, სადაც ხერხემლის არხში ზურგის ტვინის მაგივრად მოთავსებუ-

ლია მხოლოდ აფერენტული და ეფერენტული ბოჭკოები, რომ-ლებიც ქვემოთ მიემართება - ზურგის ტვინის ქვემო სეგმენტი-დან მალებშუა ხვრელამდე.

თავის ტვინის განვითარებას საფუძვლად უდევს მეზენქი-მის ორი ნაწილი: 1. ნერვული მილის კედლის სხვადასხვა ნა-წილი იზრდება სხვადასხვაგვარი სისწრაფით, რის გამოც ისინი სხვადასხვა უბანში სხვადასხვა სისქისაა; 2. ნერვული მილის სიგრძივი ზრდა ხდება იმ უბანში, სადაც თავის ტვინი უნდა განვითარდეს. ამ დროს იგი იმაზე უფრო გრძელი ხდება, ვიდრე ის სივრცე, რომელშიც უნდა ჩაეტიოს, ამიტომაც იხრება. მილის **კრანიალური** ბოლოდან წარმოიქმნება ნაჭდევებით გაყოფილი სამი ამობერილობა. ეს **ბუშტები წინა, შუა** და **უკანა ტვინს** ქმნის.

უკანა ტვინი. თუ გავკეცავთ რეზინის მილს, განაკვეთის ადგილზე გაფართოვდება და გაბრტყელდება, სანათური კი ნაპ-რალის ფორმას მიიღებს. ასევე, როცა ნერვული მილი უკანა ტვინის არეში იხსნება იმ უბანში, რომელსაც flexura pontina ეწო-დება, მისი გვერდითი კედლები განზე მიდის, თხელი „სახუ-რავი“ იჭიმება მეტად, ვიდრე „ფსკერი“ და წარმოქმნის თხელ შრეს. აქ იგი სქელდება და მისგან წარმოიქმნება **მოგრძო ტვინი** და **ვაროლის ხიდი.** მილის ორივე მხარეზე ჩნდება დიდი ამოდრეკილობები, რომლებიც ერთმანეთს უერთდება და წარ-მოიქმნება **ნათხემი.** ნერვული მილის სანათური წარმოქმნის ღრუს, რომელსაც **მეოთხე პარკუჭი** ეწოდება. ის შეიცავს თავ-ზურგ-ტვინის სითხეს და სხვა პარკუჭებს უკავშირდება. **უკანა ტვინი ზურგის ტვინში** გადადის.

შუა ტვინი ინარჩუნებს მილის ფორმას, მისი სანათური კი ნაპრალის ფორმას იღებს და წარმოქმნის სილვიის წყალსადენს ანუ ნაპრალს, რომელიც აერთებს წინა და უკანა ტვინის პარკუ-ჭებს. მოგრძო ტვინი, ვაროლის ხიდი და შუა ტვინი ერთად

შეიცავს ნეირონის სხეულების მნიშვნელოვან ჯგუფებს. **ნერვული უჯრედების** ასეთ **გროვებს ბირთვები** ეწოდება. აღმავალი და დაღმავალი ბოჭკოები ამ არეში წარმოქმნის სინაფსებს ან გაივლის მას უწყვეტად.

წინა ტვინი. წინა ტვინსა და შუა ტვინს შორის არეში ნერვული მილიც იხრება, მაგრამ ეს ნაკეცი რეზინის მილის ნაკეცს არ ჰგავს, ამიტომაც, აქ სანათური არ ვიწროვდება. წინა ტვინის **კაუდალურ** ნაწილაკში მილის კედლების გასქელება წარმოქმნის **თალამუსს** და **ჰიპოთალამუსს.** როსტრალური (წინა) ნაწილი შედგება **ორი დიდი ჰემისფეროსგან.**

თვლიან, რომ **თალამუსი** ძირითადად გადასცემს აფერენტულ იმპულსებს ზემოთ მოთავსებულ **ჰემისფეროებს** თავის ტვინის ქვემო უბნებიდან და ზურგის ტვინიდან. **ჰიპოთალამუსი** აკონტროლებს ორგანიზმის ბევრ მნიშვნელოვან ფუნქციას ვეგეტატიური ნერვული სისტემის მეშვეობით. ამას გარდა, **გამოიმუშავებს ნეიროჰორმონებს** და აკონტროლებს ბევრი ჰორმონის გამოყოფას. ნერვული მილის სანათური აქ წარმოადგენს ვერტიკალურ ნაპრალს. მას **მესამე პარკუჭი** ეწოდება. წინა ტვინის როსტრალურ ნაწილში ნერვული მილის დორსალური კედლები წარმოქმნის ორ უზარმაზარ ბორცვს – **ტვინის დიდ ჰემისფეროებს.** მათი ღრუები – გვერდითი პარკუჭები უერთდება მესამე პარკუჭს პარკუჭთაშუა ხვრელით. ჰემისფეროების ზედაპირი დანაოჭებულია, მათში არის ღრმა ღარები და კვლები. ეს უკანასკნელი გაყოფილია თხემებით - **ხვეულებით**. დიდ ჰემისფეროებში ხდება გრძნობათა ორგანოებიდან მომავალი სენსორული ინფორმაციის ინტეგრაცია და მოტორული რეაქციების კოორდინაცია. გარდა ამისა, აქვე წარმოებს აზროვნების რთული პროცესები: შესწავლა, დამახსოვრება და მეტყველების გამოყენება.

ნეიროექტოდერმული უჯრედები განიცდის დიფერენცირებას სამი მიმართულებით: **1. ნეირონები; 2. ნეიროგლიის უჯრედები** - ასტროციტები და ოლიგოდენდროციტები; **3. ეპენდიმის უჯრედები,** რომლებიც ამოფენენ ნერვული მილის ღრუს, შემდეგ კი - პარკუჭების ღრუებს.

დიდი ჰემისფეროების ქერქის ნეირონული ორგანიზაცია. დიდი ჰემისფეროების ქერქი რუხი ნივთიერებისაგან შედგება, რომლის სისქე 1,5 - 5 მმ-ია. ქერქი გარედან ფარავს თეთრ ნივთიერებას (სურ. 79). ღარებისა და ხვეულების გამო, რომლებიც დიდი ჰემისფეროების ზედაპირს ფარავს, რუხი ნივთიერების რაოდენობა ადამიანში მეტია, ვიდრე ცხოველებში. ქერქის მიკროსკოპულ შენებას საერთო გეგმა აქვს, რომელიც მოდიფიკაციას განიცდის სხვადასხვა ფუნქციური დანიშნულების უბანში. ნეირონების სხეულები ქერქში ქმნის 6 შრეს:

1. ყველაზე ზედაპირულს ეწოდება **მოლეკულური შრე.** იგი შეიცავს სხეულებს მცირე რაოდენობით და უმეტესად შედგება ქვეშ მდებარე **უჯრედების ბოჭკოებისაგან,** რომლებიც სხვადასხვა მიმართულებით, მაგრამ ზედაპირის პარალელურად მიემართება;

2. **გარეთა მარცვლოვანი შრე** - შეიცავს მრავალი წვრილი ნეირონის სხეულს, რომლებიც მცირე გადიდების დროს მარცვლების სახით წარმოგვიდგება;

3. **პირამიდული უჯრედების შრე.** მასში ნეირონებს პირამიდული ფორმის სხეულები აქვთ;

4. **შიდა მარცვლოვანი შრე** - შეიცავს წვრილი ნეირონების სხეულებს;

5. **შიდა პირამიდული** ანუ **განგლიონური შრე.** ტვინის ქერქის მამოძრავებელ ზონაში განგლიონური შრის პირამიდული უჯრედებია, რომლებსაც **ბეცის უჯრედები ეწოდება;**

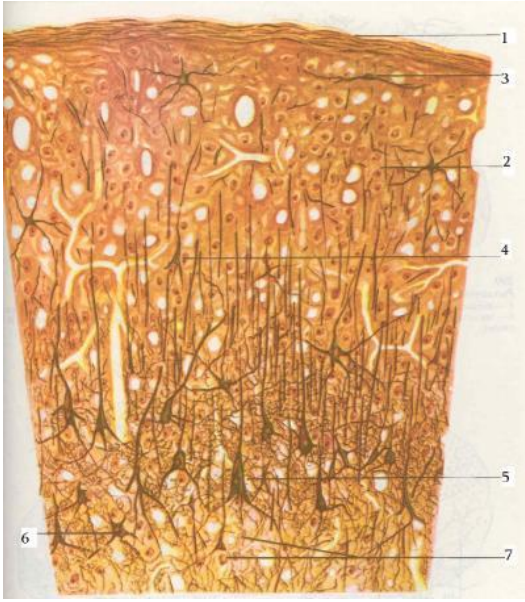

სურ. 79. ადამიანის თავის ტვინის ქერქი. 1- ტვინის გარსი; 2- თავის ტვინის ქერქის რუხი ნივთიერება; 3-მოლეკულური ფირფიტის ჰორიზონტალური ნეიროციტები; 4-პირამიდული ნეიროციტები; 5-განგლიოზური ფირფიტის გიგანტური პირამიდული ნეიროციტები; 6-მრავალფორმიანი ნეიროციტები; 7-მრავალფორმიანი უჯრედების ფირფიტები.

6. **პოლიმორფული უჯრედების შრე.** ამ შრის უჯრედებს სხვადასხვა ფორმა აქვს.

ქერქში საშუალოდ 10 მილიარდი ნეირონია, ხოლო, რადგან თითოეულს შეუძლია სინაფსურად დაკავშირება 10000 სხვასთან, ცხადია, რთული არაა იმის წარმოდგენა, რა რაოდენობის გამტარი გზები წარმოიქმნება აქ.

ნათხემის ქერქის ნეირონული ორგანიზაცია. ნათხემის რუხი ნივთიერების შენება მცირედ განსხვავდება დიდი ჰემისფეროების ქერქისაგან. მასში სამი შრეა: **1. გარეთა შრე – მოლეკულური –** შეიცავს მცირე რაოდენობით წვრილ ნეირონებს

და უამრავ უმიელინო ბოჭკოს; **2.** მის სიღრმეში დევს **პურკინიეს მსხლისებური უჯრედების შრე; 3.** რუხი ნივთიერების დანარჩენი ნაწილი წარმოდგენილია **მარცვლოვანი შრით,** რომელიც უამრავ წვრილ ნეირონს შეიცავს.

სხვადასხვა ტიპის ნეირონები წარმოქმნის რთულ სისტემას, რომელშიც პურკინიეს უჯრედები ღებულობენ, როგორც ამგზნებ, ისე შემაკავებელ იმპულსებს. მათი დენდრიტების ტოტები მიდიან მოლეკულურ შრემდე და აღწევენ მასში, სადაც აგროვებენ დიდი ჰემისფეროებიდან მომავალ ამგზნებ იმპულსებს. ნათხემი ისეთნაირად ცვლის მამოძრავებელი იმპულსების ნაკადს, რომ მოახდინოს იმ მოძრაობათა კოორდინაცია და რეგულირება, რომელშიც მონაწილეობს სხვადასხვა ჯგუფის კუნთები.

ზურგის ტვინი. ზურგის ტვინი ანატომიურად შედგება ორი სიმეტრიული ნახევრისაგან, რომლებიც გამოყოფილია ერთმანეთისაგან **ვენტრალური ცენტრალური ნაპრალით** და **დორსალური შუა ძგიდით** (სურ. 80).

ცენტრალურად მოთავსებული რუხი ნივთიერება მულტიპოლარული ნეირონების სხეულების, დენდრიტების, აქსონების საწყისი, უმიელინო უბნებისა და ნეიროგლიისაგან შედგება. მათი გროვები ზურგის ტვინის ბირთვებს წარმოადგენს. პერიფერიულად განლაგებული თეთრი ნივთიერება წარმოდგენილია მიელინური ნერვული ბოჭკოებით. ამასთან, თეთრ ნივთიერებაში უმეტესად ოლიგოდენდროგლიოციტები გვხვდება.

რუხი ნივთიერება ანატომურად შედგება ორი ნახევრისაგან, რომლებიც გამოყოფილია ნაპრალით (კომისურით). ყოველ მათგანს გააჩნია დორსალური და ვენტრალური რქები. ზურგის ტვინის გულმკერდის და წელის სეგმენტებში ვენტრალურ რქებს გამოეყოფა ლატერალური რქები. **რუხი ნივთიერების**

შემადგენლობაში შედის **მულტიპოლარული ნეირონები, უმიელინო** და **მიელინიანი ნერვული ბოჭკოები** და **ნეიროგლია.** ერთი ფუნქციური დანიშნულების მქონე ნეირონების ჯგუფები წარმოქმნის რუხი ნივთიერების ბირთვებს.

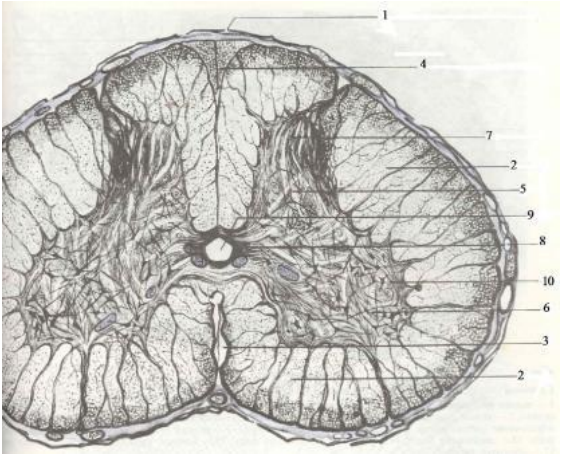

სურ. 80. ზურგის ტვინი (განივი განაკვეთი). 1-ტვინის რბილი გარსი; 2-თეთრი ნივთიერება; 3-წინა შუა ნაჭდევი; 4-უკანა შუა ძგიდე; 5-რუხი ნივთიერება; 6-წინა რქები მულტიპოლარული ნერვული უჯრედებით; 7-უკანა რქები; 8-რუხი ნაწიბური; 9-ცენტრალური არხი; 10-გვერდითი რქები.

მორფოლოგიური ნიშნების და ლოკალიზაციის მიხედვით ზურგის ტვინში შეიძლება გამოიყოს სამი ტიპის უჯრედები: **1. ფესვების ნეიროციტები** - უჯრედები, რომელთა აქსონები გამოდის ზურგის ტვინიდან მისი ვენტრალური ფესვების შემადგენლობაში; **2. შიგნითა ნეიროციტები,** რომელთა აქსონები ქმნის სინაფსებს რუხი ნივთიერების უჯრედებზე; **3. ლარისებური ნეიროციტები.** მათი აქსონები თეთრ ნივთიერებაში წარმოქმნის კონებს. ეს უკანასკნელი იმპულსებს ატარებს ზურგის ტვინის სხვა უჯრედებისაკენ ან თავის ტვინის გარკვეული უბნისაკენ.

ნერვული სისტემის ელემენტთა განვითარება და რეგენე-

რაცია. ნერვული სისტემა ექტოდერმიდან ვითარდება. ადრეულ სტადიებში ნერვული ლულის კედელი ცილინდრული უჯრედების ერთი შრისაგან შედგება. უჯრედთა საზღვრები საკმაოდ მკვეთრია, მაგრამ მალე კედელი მრავალშრიანი ხდება. საზღვრები ქრება და წარმოიქმნება მრავალბირთვიანი სინციტიუმი. მის შიგნითა ნაწილს **ეპენდიმა** ეწოდება. მას ახასიათებს წაგრძელებული ბირთვების მეტ-ნაკლებად რადიალური განლაგება. ნეირალური სინციტიუმი დიფერენცირდება პირველად ნერვულ უჯრედებად - **ნეირობლასტებად** და პირველად ნეიროგლიურ უჯრედებად - **სპონგიობლასტებად.** ნეირობლასტებს აქვთ მრგვალი ან მსხლისებური ფორმა. მათი დიფერენცირება იწყება ფიბრილთა წარმოშობით, ერთდროულად ვითარდება მორჩებიც.

აქსონის ჩანასახი ჩნდება პატარა ქინძისთავისმაგვარი გამონაზარდის სახით. იგი საკმაოდ სწრაფად ვითარდება და უფრო და უფრო გამოიზრდება ნეირობლასტიდან. მორჩების წარმოქმნით ნეირობლასტი იქცევა ნეირონად, რომელსაც ერთი აქსონი და რამდენიმე დენდრიტი აქვს.

სპონგიობლასტებიდან წარმოიქმნება მაკროგლია. ამ უჯრედების ნაწილი ეპენდიმაში რჩება და ცენტრალური არხის საფარველს იძლევა, მეორე ნაწილი კი დიფერენცირდება მრავალმორჩიან ასტროციტებად, რომლებიც შეადგენენ ტვინის სინციტიურ სტრომას. უმაღლეს ცხოველებში ნეირობლასტებიდან ნეირონები ვითარდება.

ცენტრალური ნერვული სისტემის დაზიანებისას დაშლილი ნეირონებისა და დარღვეული კავშირების აღდგენა ცნობილი არაა, მაგრამ ნერვული სისტემის ზოგიერთ სპეციალიზებულ ელემენტს აქვს ნაწილობრივი აღდგენის უნარი, კერძოდ, ნეირონთა მორჩებს. სრული რეგენერაცია პერიფერიულ ნერვებში

ხდება.

ნერვული ბოჭკოს რეგენერაცია ადვილი შესამჩნევია ნერვის გადაჭრისას. იგი ამ დროს გადაიკვეთება ცენტრალურ ნაწილად, რომელიც რჩება ტვინთან დაკავშირებული და პერიფერიულ ნაწილად, რომელიც ნერვულ უჯრედებთან კავშირს მოკლებულია. **ბოჭკოს ნაწილებს შორის კავშირი ღდგება** ნერვულ ბოჭკოებს შორის შვანის უჯრედებისა და შემაერთებელქსოვილოვანი ჩანაფენების აქტიური ზრდისა და ღერძითი ცილინდრის ბოლოებზე რეგენერაციული ცვლილების შედეგად. დაზიანებული ბოჭკოს აღდგენის პროცესი მიელინის გაჩენით და რბილი გარსის წარმოქმნით მთავრდება.

ნეიროგლია სრულასაკოვან ორგანიზმშიც ნაკლებად დიფერენცირებულ უჯრედებს შეიცავს, რომელთაც გამრავლებისა და განვითარების უნარი ადამიანის მთელი სიცოცხლის მანძილზე შესწევთ.

უპასუხე კითხვებს და შეამოწმე შენი ცოდნა

1. როგორია ნერვული ქსოვილის ფუნქცია?
2. დაასახელე ნერვული უჯრედის სტრუქტურები.
3. დაახასიათე ნეირონის სახეები.
4. სად გვხვდება უნიპოლარული ნეირონი?
5. რომელ უბნებში გვხვდება ბიპოლარული ნეიროციტები?
6. სად გვხვდება მულტიპოლარული ნეიროციტები?
7. სად გვხვდება ფსევდოუნიპოლარული ნეირონები?
8. რა წარმოადგენს ცენტრალური ნერვული სისტემის განვითარების წყარო?
9. დაახასიათე ნერვული უჯრედის სპეციალური წარმონაქმნები.

10. რომელი სტრუქტურები ქმნის ნერვული უჯრედის ციტო ჩონჩხს?

11. რას წარმოადგენს ნეიროგლია? დაახასიათე ნეიროგლიის სახეები.

12. დაახასიათე გლიოციტების სახეები.

13. რომელი სახის გლიოციტები ამოფენს ზურგის ტვინის არხს?

14. რომელი სახის ნერვული უჯრედი ასრულებს მაკროფაგის ფუნქციას?

15. დაახასიათე ნერვული ბოჭკოების სახეები.

16. რა მსგავსება და განსხვავებებია ოლიგოდენდროციტებსა და შვანის უჯრედებს შორის?

17. დაახასიათე რეცეპტორული და ეფექტორული საბოლოო ნერვული აპარატები.

18. დაახასიათე ნერვულ უჯრედთა სინაპსური კავშირი.

19. განმარტე რეფლექსური რკალი. მოიყვანე რეფლექსური რკალის მაგალითები.

20. რომელი უჯრედები უქმნის მიელინის გარსს აქსონებს ცნს-ში?

21. რომელი სტრუქტურები ქმნის ზურგის ტვინის თეთრ ნივთიერებას?

22. რომელი სტრუქტურები ქმნის ზურგის ტვინის რუხ ნივთიერებას?

23. უპირატესად რომელი სახის ნერვული უჯრედები გვხვდება თეთრ ნივთიერებაში?

24. ნერვული სისტემის რომელი უჯრედები ვითარდება სისხლის მონოციტისაგან?

გამოყენებულ ტერმინთა ლექსიკონი:

აგრანულოციტები - უმარცვლო ლეიკოციტები, რომლის ციტოპლაზმაშიც სპეციფიკური მარცვლოვნება არ შეიმჩნევა.

ადიპოციტები - ცხიმოვანი უჯრედები.

ადჰეზიური მოლეკულები (ლათ. adhaesio - შეზრდა, შეხორცება, შეწებება) - უჯრედის მემბრანების ინტეგრალური ცილები, რომელთა მეშვეობით წარმოიქმნება უჯრედებს შორის სპეციფიკური კავშირი.

ანიზოციტოზი - ერითროციტების სიდიდის ცვალებადობა ზოგიერთი პათოლოგიური მდგომარეობის შემთხვევაში.

ანტეროგრადული ტრანსპორტი- ნეირიტის ანუ აქსონის გასწვრივ ნივთიერებათა მოლეკულების ტრანსპორტი აქსონის დაბოლოების მიმართულებით.

აპოკრინული სეკრეცია – ამ დროს ხდება ჯირკვლოვანი უჯრედების ნაწილობრივი დაშლა და სეკრეტორულ პროდუქტებთან ერთად გამოიყოფა ჯირკვლოვანი უჯრედების ციტოპლაზმის აპიკალური ნაწილი (მაკროაპოკრინული სეკრეცია) ან მიკროხაოების წვეროები (მიკროაპოკრინული სეკრეცია).

აპოპტოზი - ქსოვილთა ფოთოლცვენა - ფიზიოლოგიური რეგენერაციის ფორმა, რომლის დროსაც უჯრედთა დაპროგრამებული, გეგმური, რეგულაციური სიკვდილი მიმდინარეობს.

ასოციაციური ნეირონები - ჩართული ნეირონები.

ასტროციტები - ნეიროგლიის წვრილი, ვარსკვლავისებური უჯრედები.

აუტოკრინული რეგულაცია - რეგულაციის სახე, რომლის დროსაც უჯრედი თვითონაა მის მიერ წარმოქმნილი სასიგნა-

ლო მოლეკულის სამიზნე.

აფერენტული ნეირონები - რეცეპტორული ანუ მგრძნობიარე ნეირონები, რომლებიც აგზნების გატარებას ემსახურებიან.

აქტინი - თხელი მიოფილამენტების შემადგენელი ცილოვანი მოლეკულა.

ბაზალური მემბრანა – 1 მკმ სისქის თხელი, ჰომოგენური ფირფიტა, რომელზედაც ეპითელიუმია განლაგებული. იგი, როგორც ეპითელიუმის, ისე შემაერთებელი ქსოვილის წარმონაქმნია.

ბაზოფილები - ლეიკოციტების სახე, რომლის ციტოპლაზმის მარცვლოვნება ნათესაობას ავლენს ფუძე-საღებავებთან.

ბიპოლარული - ორმორჩიანი ნეიროციტი, ერთი აქსონითა და ერთი დენდრიტით. გვხვდება კოხლეარულ და ვესტიბულურ განგლიებში, ბადურასა და ყნოსვის ორგანოებში.

ბლასტომერული დიფერენცირების პერიოდი - პერიოდი, როცა მომავალ ქსოვილთა ნერგების მასალა განლაგებულია დაყოფადი ჩანასახის სხვადასხვა ბლასტომერში.

ბოჭკოვანი ასტროციტები - ასტროციტების სახე, რომლებიც უმთავრესად თეთრ ნივთიერებაში გვხვდება (სადა კონტურიანი, გრძელი, სუსტად დატოტვილი მორჩებით. ციტოპლაზმა პერიფერიულ ნაწილში ბადისებურად გადახლართული წვრილი ბოჭკოების სახით ქმნის ტვინის საყრდენ აპარატს).

გრანულაციური ქსოვილი - ახალგაზრდა, სისხლძარღვებით მდიდარი შემაერთებელი ქსოვილი, რომელიც წარმოიქმნება ჭრილობის ეპითელიზაციის შემდეგ.

გრანულომერი (ქრომომერი) - მარცვლები, რომლებიც ფირფიტის ცენტრში გროვას ქმნიან ან გაფანტულნი არიან ჰია-

ლომერში.

გრანულოციტები - მარცვლოვანი ლეიკოციტები, რომლის ციტოპლაზმასაც სპეციფიკური მარცვლოვნება ახასიათებს.

დენდრიტები - (ბერძ.dendron–ხე) - ნეირონის მოკლე, ხესავით დატოტვილი მორჩები, რომლებიც იღებენ ნერვულ გაღიზიანებას და ნერვული იმპულსი ნეირონის სხეულისაკენ მიაქვთ.

დესმოსომები - (ბერძნ. desmos- კავშირი, soma-სხეული) ეპითელურ უჯრედთა კავშირის სახე, ადჰეზიური კონტაქტი (შეწებების ტიპის კონტაქტი - შეწებების სარტყელი).

დისპლაზია - ქსოვილისთვის დამახასიათებელი უჯრედების ნაცვლად, ატიპური - განსხვავებული ფორმისა და ზომის, მსხვილბირთვიანი უჯრედების ფორმირება.

ედს - ერითროციტების დალექვის სიჩქარე.

ელასტიკური ბოჭკოები -ფაშარბოჭკოვან უფორმო შემაერთებელ ქსოვილში ცილა **ელასტინისაგან** შექმნილი ბოჭკოები. გამოირჩევა დიდი ჭიმვადობითა და გახლეჩისადმი ნაკლები სიმტკიცით.

ემბრიონული ჰემოპოეზი - სისხლის, როგორც ქსოვილის წარმოქმნა ემბრიონული განვითარების ადრეულ სტადიებზე. იგი მიმდინარეობს საყვითრე პარკის კედელში, შემდეგ კი - ღვიძლში, ელენთასა და ძვლის ტვინში.

ენდოკრინული რეგულაცია - რეგულაცია სასიგნალო მოლეკულების - *ჰორმონების* (რომლებიც ენდოკრინულ ჯირკვლებში წარმოიქმნება) მეშვეობით, რომლებიც სისხლის საშუალებით გადაიტანება შორს მდებარე სამიზნე უჯრედებთან.

ენდომიზიუმი - შემაერთებელი ქსოვილი, რომელიც განივზოლიან კუნთოვან ბოჭკოებს შორის ნაზ ბადეს ქმნის.

ენდოსტეუმი – შემაერთებელქსოვილოვანი ძლიერ თხელი და ნაზი გარსი, რომელიც ამოფენს ძვალს ძვლის ტვინის მხრიდან (წარმოქმნილია ოსტეობლასტებით და კოლაგენურ ბოჭკოთა თხელი კონებით, რომლებიც ძვლის ტვინის რეტიკულურ სტრომაში გადადიან).

ენდოტენონიუმი - ფაშარი ბოჭკოვანი შემაერთებელი ქსოვილის ჩანაფენები, რომლებიც ყოფენ ხრტილის მეორე რიგის კონებს.

ენქონდრული (ქონდრული) გაძვალება - ხრტილოვანი ნერგის შიგნით ძვლის წარმოქმნის პროცესი.

ეოზინოფილები - ლეიკოციტების სახე, რომლის ციტოპლაზმის მარცვლოვნება ნათესაობას ავლენს მჟავა საღებავებთან.

ეოზინოფილია - (მომატება) შეიმჩნევა ზოგიერთი ინფექციური დაავადების, ჭიებით ინვაზიის, ორგანიზმის ალერგიული მდგომარეობის, უცხო ცილისა და ჰისტამინის შეყვანის დროს.

ეპენდიმოციტები - უჯრედები, რომლებიც ქმნის მკვრივ შრეს და ამოფენს ზურგის ტვინის არხსა და ტვინის ყველა პარკუჭს.

ეპითელური ქსოვილი (Textus Epithelialis), ეპითელიუმი (ლათ. epithelis) ანუ მფარავი ქსოვილი, რომელიც ფარავს სხეულის ზედაპირს, სეროზულ გარსებს, ამოფენს ღრუ ორგანოების შიგა ზედაპირს და ქმნის ჯირკვლების უმრავლესობას.

ეპიმიზიუმი - მკვრივი შემაერთებელქსოვილოვანი გარსი, რომელიც განივზოლიან კუნთებს გარედან ფარავს, ისინი ქმნიან ბოჭკოთა ფასციებს.

ერითროპენია - ერითროციტების რიცხვის მდგრადი შემცირება.

ერითროპოეზი- ერითროციტების წარმოქმნის პროცესი.

ერითროციტები - ადამიანისა და ძუძუმწოვრების სისხლის წითელი, მაღალდიფერენცირებული, უბირთვო, უმოძრაო უჯრედები.

ერითროციტების სტრომა - ჰემოგლობინისაგან თავისუფალი პროტოპლაზმა.

ერითროციტოზი - ერითროციტების რიცხვის მომატება.

ეფერენტული - მამოძრავებელი ანუ მოტორული ნეირონები. რომლებიც იმპულსების რეალიზაციას ემსახურებიან.

ეფექტორული საბოლოო აპარატები - წარმონაქმნები პერიფერიულ ორგანოებში, რომლებიც იმპულსების რეალიზაციას ემსახურებიან.

ექსკრეტები - დაშლის (კატაბოლიზმის) პროდუქტები, რომლებიც უჯრედიდან გამოიყოფა (ნახშირორჟანგი, რძემჟავა, შარდმჟავა და სხვა).

ექსტრავასკულურად ნეიტროფილებისა და **ეოზინოფილების ჰემოპოეზი** – მათი ჩამოყალიბება ჰემოციტობლასტებიდან სისხლძარღვთა კედლის ირგვლივ.

ექსტრამედულური მიელოპოეზი - ექტოპიური მიელოპოეზი, მიელოიდური მეტაპლაზია - ზოგიერთი პათოლოგიური პროცესისა და ექსპერიმენტული პირობების შემთხვევაში მიელოიდური ელემენტების განვითარება ძვლის ტვინის გარეთ.

ვალუსი (vallus-საწმისი) – ბეწვისებური, ღინღლისებური თმა, რომლითაც იცვლება ლანუგა მთელ სხეულზე (გარდა წარბის, წამწამისა და თავისა).

ვასკულარიზაცია - ორგანოს ან ქსოვილის მომარაგება სისხლძარღვებით.

თრომბოციტები - სისხლის ფირფიტები.

იზომორფული - ერთშრიანი ეპითელის სახე, რომლის უჯრედე-

ბიც ერთი რიგით წარმოდგენილ ეპითელში ყველა უჯ-
რედს აქვს ერთნაირი ფორმა. ბირთვებიც, შესაბამისად,
ერთ დონეზე, ერთ რიგში მდებარეობს.

იმუნოგლობულინების სუპეროჯახი - უჯრედული ადჰეზიური მოლეკულების ერთ-ერთი ძირითადი კლასი.

ინერვაცია - ორგანოს ან ქსოვილის მომარაგება.

ინვაგინაცია - ნექსუსი ან ნაპრალისებური კავშირი, მეზობლად მდებარე უჯრედების სხეულთა ფოსოებში მორჩების ურთიერთშეღწევის ხარჯზე შექმნილი შეერთება.

ინტეგრაცია (ლათ.Integrationem-აღდგენა) - ორგანიზმის ცალკეული ნაწილის გაერთიანება ერთ მთლიანად.

ინტეგრინები - უჯრედული ადჰეზიური მოლეკულების ერთ-ერთი ძირითადი კლასი.

ინტერსტიციული - (ლათ.intus-შიგნით, suscipio-შეკავება, მიღება) ხრტილის ზრდა შიგნიდან.

ინტრავასკულურად ერითროციტების ჰემოპოეზი - ჰემოპოეზი ადრეულ ემბრიოგენეზში.

კადჰერინები - უჯრედული ადჰეზიური მოლეკულების ერთ-ერთი ძირითადი კლასი.

კანალიკულები (ლათ. canalis-არხი) **-** ძვლოვანი არხები - ძვლოვანი მორჩების ირგვლივი სივრცე.

კოლაგენური ბოჭკოები (ბერძ. kola-წებო, genos-გვარი) შემაერთებელი ქსოვილის ბოჭკოები, რომლებიც შედგება პარალელურად განლაგებული, ერთმანეთთან მაცემენტებელი ნივთიერებით დაკავშირებული **ფიბრილების** კონებისაგან, ბოჭკოვანი ცილის მოლეკულების აგრეგატებისაგან **–კოლაგენისაგან.**

კონექტინი (ტიტინი) და **ნებულინი** – ცილები, რომლებიც განივზოლიანი ბოჭკოს თხელი და სქელი ფილამენტების

მოწესრიგებული, სამგანზომილებიანი ორგანიზაციის ჩამოყალიბებას და შენარჩუნებას უზრუნველყოფს.

ლანუგა (ლათ.lanuga- ბუმბული) - თხელი, ნაზი, პირველადი თმა, რითაც მე-5-6 თვეზე იფარება ნაყოფი. იგი ქრება ყველგან, წარბის, წამწამისა და თავის გარდა, სადაც თმა შენარჩუნდება და გაუხეშდება.

ლეიკოპენია (ბერძნ. penia - სიღარიბე, სიძუნწე) - ლეიკოციტების რაოდენობის შემცირება.

ლეიკოციტები - სისხლის ბირთვიანი, თეთრი უჯრედები. ზოგიერთი მათგანი ფაგოციტოზისა და მოძრაობის უნარის მქონე.

ლეიკოციტოზი - ლეიკოციტების რაოდენობის მომატება ნორმის ზევით.

ლეიკოციტური ფორმულა - ლეიკოციტების დიფერენცირებული %-ული თანაფარდობა.

ლემოციტები - (შვანის უჯრედები) გარსი, რომელიც ოლიგოდენდროგლიის უჯრედებისგან შედგება.

ლიგანდები (ლათ. ligandus–დამაკავშირებელი) - ე.წ. სასიგნალო მოლეკულები, რომელთა მეშვეობითაც იცვლება ინფორმაცია უჯრედებს შორის (რაც ბიოლოგიური სითხეების - სისხლი, ლიმფა, ქსოვილური სითხე - საშუალებით მიიტანება სამიზნე უჯრედებთან)

ლიმფოციტოპოეზი (ლიმფოიდური სისხლწარმოქმნა) - ლიმფობლასტებისაგან ლიმფოციტების განვითარება ლიმფოიდურ ქსოვილში (მათი აგებულება ძვლის ტვინის ჰემოციტობლასტების მსგავსია).

მეზენქიმა - ემბრიონული შემაერთებელი ქსოვილი.

მეზენქიმური უჯრედები (mezenchymocyti) - ემბრიონული შემაერთებელი ქსოვილის თითისტარისებური ან ვარსკვლავი-

სებური ფორმის უჯრედები.

მელანოციტები - პიგმენტური უჯრედები.

მეროკრინული სეკრეცია - სეკრეციის ტიპი, რომლის დროსაც ჯირკვლოვანი უჯრედები მთლიანად ინარჩუნებენ თავის სტრუქტურას და მოცულობას.

მესენჯერები - სასიგნალო მოლეკულები, ე.წ. მეორადი შუამავლები, რომელთა მეშვეობითაც უკავშირდება ლიგანდას რეცეპტორს.

მეტაპლაზია (ბერძნ. metaplasis - გარდაქმნა) – გადაგვარება - მოვლენა, რომლის დროსაც უჯრედებმა შეიძლება დაკარგონ სპეციფიკური სტრუქტურები და შექმნილი პირობების შესაბამისად სხვადასხვა მიმართულებით განვითარების უნარი შეიძინონ.

მიელინის გარსი - ნერვული ბოჭკოების სქელი, რბილი ცხიმოვანი გარსი. მისი ფუნქციაა ნერვული იმპულსების სიჩქარის გაზრდა.

მიელოიდური ქსოვილი – (textus myeloideus) შემაერთებელი ქსოვილის (ძვლის წითელი ტვინის) სახე, რეტიკულური ქსოვილი, რომელშიც ერითროციტები, გრანულოციტები, მონოციტები, სისხლის ფირფიტები და ლიმფოციტების წინამორბედი უჯრედები ვითარდება.

მიკროგლია (გლიური მაკროფაგები) - მეზენქიმური წარმოშობის მცირე ზომის, მეტწილად, მორჩის ფორმის, ამებოიდური მოძრაობის უნარის მქონე უჯრედები, ასრულებენ ფაგოციტოზის ფუნქციას.

მიოეპითელური უჯრედები - ეპითელური უჯრედები, განლაგებულია ზოგიერთ ჯირკვალში, მრავალშრიანი ეპითელიუმის წარმონაქმნებში.

მიოზინი - სქელი მიოფილამენტების შემადგენელი ცილოვანი

მოლეკულა.

მიოსატელიოციტები - მცირედ დიფერენცირებული უჯრედები, რომლებიც განლაგებულია მიოსიმპლასტის ზედაპირზე და განსაზღვრავენ რეგენერაციას.

მიოფიბრილები - კუნთოვანი ქსოვილის სპეციალური შემკუმშავი სტრუქტურები.

მკვრივი კონტაქტი (ან ბრმა სარტყელი) (მჭიდრო) - უჯრედის მემბრანების უშუალო ურთიერთკავშირი, ისე, რომ უჯრედშორისი სივრცე ჰერმეტიზებულია.

მულტიპოლარული - 3 და მეტმორჩიანი ნეიროციტი, მათგან ერთი აქსონია, დანარჩენი კი – დენდრიტი. ადამიანის ორგანიზმში ნეირონების უმრავლესობა მულტიპოლარულია.

მუცინები - უჯრედული ადჰეზიური მოლეკულების ერთ-ერთი ძირითადი კლასი.

მჭიდრო (მკვრივი კონტაქტი) - მომიჯნავე უჯრედების პლაზმური მემბრანის გამონაზარდების მეშვეობით სრული ან თითქმის სრული სიმტკიცით შექმნილი კავშირი, რითაც იქმნება ქსოვილის ერთიანი ფენა.

ნახევარდესმოსომებით კავშირი – ეპითელური უჯრედების კავშირის სახე ბაზალურ მემბრანასთან, რომელიც აგებულებით დესმოსომების ნახევრების ანალოგიურია.

ნეირიტი ანუ აქსონი (ლათ. axus - ღერძი) - ნეირონის ერთი გრძელი მორჩი, რომელიც მთავრდება საბოლოო აპარატით სხვა ნეირონზე ან მუშა ორგანოს ქსოვილებში -კუნთებში ან ჯირკვლებში.

ნეირობლასტები - უჯრედები, რომლებიც დასაბამს აძლევენ ნერვულ უჯრედებს

ნეიროგლია (ბერძ.glia-წებო) - დამხმარე ქსოვილი, რომელიც ასრულებს საყრდენ, ტროფიკულ, შემომსაზღვრელ, სეკრე-

ტორულ და დამცველობით ფუნქციებს.

ნეირონები - ნერვული უჯრედები.

ნეიროფიბრილები - წვრილი ფიბრილური ძაფები - უჯრედის სპეციალური წარმონაქმნები ნეიროციტსა და მის მორჩებში ისინი დაკავშირებულია ნერვული უჯრედების აგზნების მდგომარეობასთან.

ნეიტროფილები – ლეიკოციტების სახე, რომლის ციტოპლაზმის მარცვლოვნება ნათესაობას ავლენს, როგორც მჟავა, ასევე ფუძე-საღებავებთან.

ნეკროზი ანუ ქსოვილთა ძალადობრივი სიკვდილი - პროცესი, რომლის დროსაც მავნე ფაქტორთა მოქმედების შედეგად უჯრედები სრულად წყვეტენ ფუნქციონირებას და ბიოქიმიურად და სტრუქტურულად შეუქცევადად იცვლებიან.

ნექსუსი ან ნაპრალისებური კავშირი – უჯრედშორისი კავშირის სახე, რომლის დროსაც ხდება ინფორმაციის უშუალო გაცვლა უჯრედებს შორის. მისი მეშვეობით უჯრედებს შორის მიმდინარეობს დაბალმოლეკულური ნაერთების ცვლა.

ოლიგოდენდროგლიოციტები - ნეიროგლიის უჯრედთა ყველაზე მრავალრიცხოვანი ჯგუფი.

ოოტიპური დიფერენცირების პერიოდი - ამ დროს მომავალ ქსოვილთა ნერგების მასალა წარმოდგენილია კვერცხუჯრედის ან ზიგოტის ციტოპლაზმის პრეზუმპციური (ლათ. praesumptio- ალბათობაზე დაფუძნებული ვარაუდი) უბნებით.

ოსტეობლასტები - ძვლოვანი ქსოვილის წარმომქმნელი უჯრედები

ოსტეოკლასტები (clastos-დაქუცმაცება, გატეხვა, დაშლა) - უჯრედები, რომლებიც აქტიურად მონაწილეობს გაკირული

ხრტილისა და ძვლის დაშლაში.

ოსტეონები (ჰავერსის სისტემები) - ლულისებური ძვლის კომპაქტური ნივთიერების სტრუქტურული ერთეული.

ოსტეოციტები - ძვლოვანი ქსოვილის ძირითადი უჯრედები (ბრტყელი, ვარსკვლავისებური ფორმის), რომლებიც წარმოიქმნება ოსტეობლასტებისაგან.

პათოლოგიური რეგენერაცია - ქსოვილთა პათოლოგიური ცვლილება და გადაგვარება.

პარაკრინული რეგულაცია - რეგულაცია სასიგნალო მოლეკულებით, რომლებიც გამომუშავდება სამიზნე უჯრედებთან უშუალოდ ახლომდებარე უჯრედებში.

პერიმიზიუმი - ფაშარი შემაერთებელი ქსოვილი, რომელიც თითოეულ კუნთოვან ბოჭკოს აკრავს გარს ბოჭკოთა კონის შიგნით.

პერიოსტეუმი - ძვლისაზრდელა – ქსოვილი, რომლითაც ძვალი გარედანაა დაფარული, რომელსაც ორი შრე აქვს: შიგნითა- **ბოჭკოვანი** (ნაზბოჭკოვანი შემაერთებელი ქსოვილი) და გარეთა - **ადვენტიციური.**

პერიტენონიუმი - მკვრივი შემაერთებელქსოვილოვანი გარსი, რომელიც მყესს გარედან ფარავს.

პერიქონდრიუმი - ხრტილსაზრდელა (ბერძნ. peri-ახლო, ირგვლივ; chondros-ხრტილი).

პლაზმური ასტროციტები - ასტროციტების სახე, რომლებიც ძირითადად ცენტრალური ნერვული სისტემის რუხ ნივთიერებაშია (ახასიათებთ მსხვილი, მომრგვალო, ქრომატინით ღარიბი ბირთვი, მრავალრიცხოვანი, დატოტვილი, მოკლე მორჩები და მიტოქონდრიებით მდიდარი ციტოპლაზმით).

პოსტემბრიონული ჰემოპოეზი – **სისხლის ფიზიოლოგიური რე-**

გენერაცია, სისხლის უჯრედების განახლება სისხლმბად ორგანოებში წარმოქმნილი ახალი უჯრედებით.

რანვიეს შევიწროება -გარკვეული ინტერვალის შემდეგ ნერვული ბოჭკოს მკვეთრად შეთხელების გამო წარმოქმნილი შევიწროება.

რეკრეტები - არაორგანული ნივთიერებები, რომლებიც მონაწილეობს უჯრედის მეტაბოლიზმში და მისგან გამოიყოფა იმავე გზით, როგორითაც მოხვდება.

რეპარაციული რეგენერაცია -(ლათ. Reparatio - აღდგენა) ქსოვილთა აღდგენა დაზიანების შემდეგ.

რეტიკულოციტები - ახალგაზრდა, მოუმწიფებელი ერითროციტები.

რეტიკულური ბოჭკოები - შავი წვრილი ბოჭკოები, რომლებიც შეიცავს ცილა **რეტიკულინს** და სხვადასხვა მიმართულებით განლაგებულ ნაზ ბადეს ქმნის.

რეტროგრადული ტრანსპორტი – ნეირიტის ანუ აქსონის გასწვრივ ნივთიერებათა მოლეკულების ტრანსპორტი აქსონის გასწვრივ აღმავალი მიმართულებით.

რეფლექსური რკალი - ნეირონთა ჯაჭვი, რომელიც უზრუნველყოფს ნერვული იმპულსის გატარებას მგრძნობიარე ნეირონის რეცეპტორებიდან მუშა ორგანოში მამოძრავებელ დაბოლოებამდე.

რეცეპტორები - მგრძნობიარე ნერვული დაბოლოებები, რომლებიც გაღიზიანების მიღებას ემსახურებიან.

რუხი ცხიმოვანი ქსოვილი – ცხიმოვანი ქსოვილის სახე, რომლის შეფერილობა განპირობებულია რკინის შემცველი პიგმენტ **ციტოქრომით**, რომელიც მიტოქონდრიების მნიშვნელოვანი ნაწილია.

საზრდელი ანუ მალპიგის შრე - ეპიდერმისის ბაზალური და

წვეტიანი უჯრედების შრეები, რომელთაც ახასიათებს ინ-ტენსიური მიტოზური დაყოფის უნარი.

სარკოლემა - განივზოლიანი კუნთოვანი ბოჭკოს საფარველი გარსი.

სარკომერი - განივზოლიანი კუნთოვანი ბოჭკოს სტრუქტუ-რულ-ფუნქციური ერთეული.

სარკოპლაზმა - განივზოლიანი კუნთოვანი ბოჭკოს ციტოპ-ლაზმა, რომელშიც მრავალი ბირთვია.

სარკოსომა - ძლიერ განვითარებულკრისტებიანი მიტოქონდ-რიები განივზოლიან კუნთოვან ბოჭკოში.

სეკრეტები - სპეციფიკური ნივთიერებები, რომლებიც უჯრედში წარმოიქმნება სინთეზის (ანაბოლიზმის) გზით.

სელექტინები - უჯრედული ადჰეზიური მოლეკულების ერთ-ერთი ძირითადი კლასი.

სინაფსები (ბერძ. „sinapsis" - შეერთება, დაკავშირება) - ნერვულ უჯრედთა კავშირის სახე.

სპონგიობლასტები - უჯრედები, რომლებიც დასაბამს აძლევენ ნეიროგლიის სხვადასხვა სახის უჯრედებს (ასტროციტებ-სა და ოლიგოდენდროგლიოციტებს).

სტერეოცილიები - უჯრედის სპეციალური წარმონაქმნები, გრძელი, უმოძრაო მორჩები.

სტომატები – ხვრელები, რომლებიც წარმოიქმნება შეკუმშულ უჯრედთა შორის ან ჩამოფცქვნილ უჯრედთა ადგილას სეროზული გარსის დაზიანების დროს.

ტიგროიდული ნივთიერება (ტიგროიდი) - ქრომატოფილური ნივთიერება, რომელიც ბელტების ან მარცვლების სახით იმყოფება ნერვული უჯრედის სხეულში და დენდრიტთა ფუძეებში

ტონიური შეკუმშვა - გლუვი კუნთოვანი ქსოვილის შედარებით

ნელი შეკუმშვა და შეკუმშულ მდგომარეობაში ხანგრძლივად ყოფნა, რომლის დროსაც შედარებით მცირე რაოდენობით ჟანგბადსა და ენერგიას მოიხმარს.

ტონოფიბრილები – უჯრედის სპეციალური წარმონაქმნები, ცილოვანი ბუნების ძაფისებრი სტრუქტურები, რომლებიც განლაგებულია ეპითელიოციტების ციტოპლაზმაში.

ტროპომიოზინი და **ტროპონინი** - ცილოვანი მოლეკულები, რომლებიც მონაწილეობას აქტინ-მიოზინის ურთიერთობის რეგულაციაში.

უნიპოლარული - ერთმორჩიანი (აქსონი) ნეიროციტი. გვხვდება მხოლოდ ემბრიონულ პერიოდში.

ფატერ-პაჩინის სხეულაკები - ინკაფსულირებული რეცეპტორული აპარატები პლევრაში, ჯორჯალში, იოგებში.

ფიბრობლასტები (ლათ.fibra –ბოჭკო, ბერძნ. blastos - ნერგი, ჩანასახი) - ადამიანისა და ძუძუმწოვრების შემაერთებელი ქსოვილის ყველაზე მრავალრიცხოვანი უჯრედები.

ფიზიოლოგიური რეგენერაცია (ლათ. regeneratio_აღდგენა)- ქსოვილებში მიმდინარე უჯრედული და არაუჯრედული ელემენტების ცვეთის შემდეგ მათი შეცვლა ახლით ორგანიზმის მთელი სიცოცხლის მანძილზე.

ფსევდოუნიპოლარული - ცრუ ერთმორჩიანი ნეიროციტი (მისი სხეულიდან გამოდის ერთი მორჩი, რომელიც სხეულიდან ოდნავ მოშორებით T-ს მაგვარად ორ ტოტად იტოტება. გვხვდება თავისა და ზურგის ტვინის განგლიების უმეტესობაში.

ქონდრობლასტები - ხრტილოვანი ქსოვილის ახალგაზრდა, გაბრტყელებული უჯრედული ფორმები, რომლებიც ხრტილის პერიფერიაზეა განლაგებული.

ქონდროციტები – ხრტილოვანი ქსოვილის ძირითადი უჯრე-

დული ელემენტები.

ღეროვანი უჯრედები - არადიფერენცირებული ან ნაკლებად დიფერენცირებული უჯრედები.

შემწოვი ანუ **ცოცხისებრი ყაითანი** - ეპითელიოციტი, რომელიც თავისუფალ, დისტალურ ზედაპირზე შეიცავს კარგად განვითარებული მიკროხაოები (შეიძლება 3000-მდე).

შეწებების სარტყელი, შეწებების ფასცია, დესმოსომა და **ჰემი-დესმოსომა** - უჯრედშორისი კავშირები, რომლის დროსაც უჯრედებს შორის მოწესრიგებული სტრუქტურული კავ-შირი წარმოიქმნება.

შმიდტ-ლანტერმანის ნაჭდევები - მიელინიანი ბოჭკოს ირიბად ორიენტირებული ნათელი ხაზები.

შოლტები – უჯრედის სპეციალური წარმონაქმნები, მამრობითი სასქესო უჯრედების სამოძრაო აპარატი, რომლებიც აგე-ბულებით წამწამებს ჰგავს.

ჩანასახოვანი დიფერენცირება - გამოიხატება ჩანასახოვანი ფურცლების პირველად ერთგვაროვან უჯრედოვან მასა-ლაში განსხვავებული უბნების წარმოქმნით.

ჩართული დისკო - გულის კუნთოვანი ქსოვილის დამახასიათე-ბელი მუქი ხაზები, რომლებიც კარდიომიოციტების კო-ნებს განივად კვეთს.

ციტოპლაზმური ხიდაკები - კავშირი ეპითელიოციტებს შორის, როცა უჯრედშორისი ნაპრალები საკმაოდ განიერია, მე-ზობელი უჯრედების ერთიმეორისაკენ მიმართულ ზედა-პირებზე წარმოიქმნება სხვადასხვა ფორმის ციტოპლაზ-მური გამონაზარდები.

ძვლოვანი ქსოვილის ექტოპიური განვითარება - ჩონჩხგარე გან-ვითარება პათოლოგიურ პირობებში, რაც შესაძლოა, უჩვე-ულო ადგილას მოხდეს.

წამწამები - უჯრედის სპეციალური წარმონაქმნები, მოძრავი სტრუქტურები.

ხრტილის აპოზიციური ზრდა (ლათ. appositio-დამატება, დაშრევება) - უჯრედების გაძლიერებული გამრავლება, რის შედეგადაც სკელეტოგენურ ნერგს დაშრევებით ემატება უჯრედული მასალის ახალ-ახალი მასები.

ხრტილსაზრდელა (პერიქონდრიუმი) (ბერძნ. peri-ახლო, ირგვლივ; chondros-ხრტილი) **-** მკვრივი ბოჭკოვანი შემაერთებელი ქსოვილი, რომლითაც დაფარულია ხრტილი.

ჰემოგრამა - სისხლის ფორმულა - სისხლის ფორმიანი ელემენტების ურთიერთთანაფარდობა სისხლში.

ჰემოლიზი – მოვლენა, რომლის დროსაც ერითროციტები ჰიპოტონურ (ნაკლები კონცენტრაციის) ხსნარში იბერება წყლით, ჯირჯვდება, სკდება და ჰემოგლობინი გამოდის პლაზმაში.

ჰემოპოეზი (ბერძნ. Poiesis – წარმოქმნა, haema – სისხლი) - სისხლწარმოქმნა, სისხლის ფორმიანი ელემენტების წარმოქმნა.

ჰემოფილია - მძიმე დაავადებაა, რომელიც სისხლის შედედების უნარის დაკარგვისას ვითარდება.

ჰემოციტობლასტები - სისხლის ღეროვანი უჯრედები (პირველადი სისხლის უჯრედები).

ჰიალომერი - (hyalomerus; ბერძნ. hyalos – მინა; meros – ნაწილი) - სისხლის ფირფიტის საფუძველი.

ჰიპერპლაზია - უჯრედების რაოდენობის ზრდის ხარჯზე ქსოვილის მატება ზომაში.

ჰიპერრეგენერაცია - მოჭარბებული აღდგენა, მაგ., მოტეხილობისას ძვლოვანი კოჟრების, ტერფზე ძვლოვანი წანაზარდების გაჩენა.

ჰიპერტროფია - გლუვი კუნთოვანი ქსოვილის ახალი მიოფიბრილების ფუნქციური წარმოქმნა, რაც განაპირობებს კუნთის ზრდას მოცულობაში.

ჰიპორეგენერაცია - დაქვეითებული რეგენერაცია. ორგანოსა და ქსოვილებში მიმდინარე ქრონიკული ანთების შედეგად (მაგალითად, სისხლძარღვოვანი და ნერვული კვების დარღვევის გამო ქვედა კიდურებზე ტროპიკული წყლულების გაჩენა, დიაბეტიანებში ძნელდება ჭრილობების შეხორცება და სხვა).

ჰისტოგენეზი - ქსოვილოვანი დიფერენცირების პერიოდი, როცა ქსოვილოვანი ნერგი ქსოვილად გარდაიქმნება.

ჰისტოლოგია – ბერძნ. Histos - ქსოვილი, logos– მოძღვრება, ე.ი. ჰისტოლოგია არის მოძღვრება ქსოვილის შესახებ.

ჰოლოკრინული სეკრეცია - სეკრეციის სახე, რომლის დროსაც ჯირკვლოვანი უჯრედები მთლიანად იშლება. დაშლილი უჯრედები და მათში სინთეზირებული ნივთიერებები ამ ჯირკვლების სეკრეტია. დაგროვილი სეკრეტი ავსებს მთელ უჯრედს.

ჰომეოსტაზი - წყლის, მარილების, ტუტე-მჟავური წონასწორობა.

ლიტერატურა:

1. დოლიძე ქ., ზოგადი ჰისტოლოგია. გამ. „ბათუმის შოთა რუსთაველის სახელმწიფო უნივერსიტეტი“, 2014.

1. რუხაძე თ., ჰისტოლოგია. თსსუ. გამომც. თბ. 2009. გვ.105-202.

2. ჰისტოლოგია. პროფ. ვ.გ. ელისეევისა და სხვათა რედაქციით. გამომც. „განათლება”. თბილისი. 1991. გვ. 111-284.

3. Хзм А., Кормак Д. Гистология. II т. М. Мир. (пер. с англ). 1983. 254с. III т. 292 с.

5. Биков В.А. Цитология и общая гистология. СОТИС. Санкт-Петербург. 2002. Стр.117-477.

6. Кузнецов С. Л., Мушкамбаров Н.Н., Горячкина В.Л. Атлас по гистологии, цитологии и эмбриологи. МИА. М. 2002. Стр. 52-114.

7. Алмазов И.В.Сутулов Л.С. Атлас по гистологии и эмбриологии. Изд. «Медицина». Москва. 1978. Стр. 107- 239.

9. Leslie P. Gartner PhD, James L. Hiatt PhD ,,Color Atlas of Histology”, 2009

10. Michael H. Ross PhD , Wojciech Pawlina MD ,,Histology: A Text and Atlas” 2010.

11. L.C.JUNQUERIA&JOSE CARNERO, ,,HISTOLOGIA BÁSICA”. 2012.

12. Abraham L Kierszenbaum, Laura Tres, ,,Histologia E Biologia Celular“. 2012.

13. William K. Ovalle PhD, Patrick C. Nahirney PhD ,,Netter's Essential Histology”. 2013.

სიგრძის საზომი ერთეულები:

1 სანტიმეტრი (სმ) = 10^{-2} მეტრი (მ) = 0.4 ინჩი

1 მილიმეტრი (მმ) = 10^{-3} (მ)

1 მიკრომეტრი (მკმ) = 10^{-3} მმ = 10^{-6} მ

1 ნანომეტრი (ნმ) = 10-3 მკმ = 10^{-9} მ

1 Å = 10^{-10} მ = 10^{-8} სმ = 0,1 ნმ

ანუ

1 სმ=10 მმ=10^{6} მკმ (ან მიკრონი)=10^{7} ნმ (ან მმკ)=10^{8}

ანუ 1 მ=10^{3} მმ=10^{8} მკ (მიკრონი)

ან 10^{8} მკმ (მიკრომეტრი)=10^{9} ნმ

ან 10^{9} მმკ (მილიმიკრონი)=10^{10}

გამომცემლობის დირექტორი – **ნანა ხახუტაიშვილი**
გამომცემლობის რედაქტორი – **გუნა სამნიძე**
ტექნიკური რედაქტორი – **ედუარდ ანანიძე**

ყდის დიზაინი - **გელა ჭელიძე**